

Трансплантация тонкой кишки: современные достижения и проблемы

М.Ш. Хубутия¹, Б.Т. Цулеискири^{✉1,2}, П.А. Ярцев^{1,2}, Н.В. Шаврина¹,
С.А. Гасанова¹, Ю.К. Саджая¹, В.Д. Рейтер²

¹ ГБУЗ «НИИ скорой помощи им. Н.В. Склифосовского ДЗМ»,
129090, Россия, Москва, Большая Сухаревская пл., д. 3;

² Кафедра неотложной и общей хирургии им. проф. А.С. Ермолова
ФГБОУ ДПО РМАНПО МЗ РФ,
125993, Россия, Москва, Баррикадная ул., д. 2/1, стр. 1

✉ Автор, ответственный за переписку: Бакур Темурович Цулеискири, канд. мед. наук, заведующий хирургическим отделением НИИ скорой помощи им. Н.В. Склифосовского; доцент кафедры неотложной и общей хирургии им. проф. А.С. Ермолова ДПО РМАНПО, tsuleiskiribt@sklif.mos.ru

Аннотация

Введение. Трансплантация тонкой кишки (ТТК) за последние пять лет претерпела значительные изменения, превратившись из экспериментальной процедуры в жизненно важный стандарт лечения пациентов с необратимой хронической кишечной недостаточностью. Анализ данных Международного регистра трансплантации кишечника подтверждает постепенное сокращение числа операций в связи с улучшением альтернативных методов лечения, однако ТТК остается единственным шансом на выживание для пациентов с опасными для жизни осложнениями парентерального питания.

Цель. Обобщение знаний и описание текущего статуса развития направления трансплантации тонкой кишки. В обзоре представлены ключевые аспекты современной ТТК: эпидемиология, диагностические критерии, показания к трансплантации, схемы иммуносупрессии и возможные осложнения. Особое внимание уделяется улучшению выживаемости, сохраняющимся проблемам хронического отторжения, а также новым подходам и направлениям.

Материал и методы. Обзор основан на анализе научной литературы за период с 2010 по 2025 год, включая клинические руководства, метаанализы, рандомизированные контролируемые исследования и крупные регистровые данные. Учтены как зарубежные, так и российские публикации.

Заключение. Клиническая ТТК остается сложной и развивающейся областью медицины. Продолжающиеся исследования и технологические достижения будут формировать ее будущее. Значительные успехи уже были достигнуты в консервативном и хирургическом лечении пациентов, получающих кишечный трансплантат. Показатели выживаемости теперь аналогичны показателям при использовании домашнего парентерального питания, поэтому трансплантация кишечника должна быть рассмотрена, по крайней мере, для всех пациентов с необратимой кишечной недостаточностью.

Ключевые слова: трансплантация тонкой кишки, хроническая кишечная недостаточность, парентеральное питание, иммуносупрессия, мультивисцеральная трансплантация, посттрансплантационные осложнения, кишечная автономия

Конфликт интересов Авторы заявляют об отсутствии конфликта интересов
Финансирование Исследование проводилось без спонсорской поддержки

Для цитирования: Хубутия М.Ш., Цулеискири Б.Т., Ярцев П.А., Шаврина Н.В., Гасанова С.А., Саджая Ю.К. и др. Трансплантация тонкой кишки: современные достижения и проблемы. *Трансплантология*. 2026;18(2):257–271. <https://doi.org/10.23873/2074-0506-2026-18-2-257-271>

Small bowel transplantation: current achievements and challenges

M.Sh. Khubutiya¹, B.T. Tsuleiskiry^{✉1,2}, P.A. Yartsev^{1,2}, N.V. Shavrina¹,
S.A. Gasanova¹, Yu.K. Sadzhaya¹, V.D. Reiter²

¹ N.V. Sklifosovsky Research Institute for Emergency Medicine,
3 Bolshaya Sukharevskaya Sq., Moscow 129090 Russia;

² Department of Emergency and General Surgery n.a. Prof. A.S. Ermolov,
Russian Medical Academy of Continuous Professional Education,
2/1 Bldg. 1 Barrikadnaya St., Moscow 125993 Russia

✉Corresponding author: Bakur T. Tsuleiskiri, Cand. Sci. (Med.), Head of the Surgical Department, N.V. Sklifosovsky Research Institute for Emergency Medicine; Associate Professor of the Department of Emergency and General Surgery n.a. Prof. A.S. Ermolov, Russian Medical Academy of Continuous Professional Education, tsuleiskiribt@sklif.mos.ru

Abstract

Introduction. Over the past five years, small bowel transplantation (SBT) has undergone significant changes, evolving from an experimental procedure into a life-saving standard of care for patients with irreversible chronic intestinal failure. Analysis of data from the International Intestinal Transplant Registry (IITR) confirms a gradual decline in the number of procedures performed, attributable to improvements in alternative treatment modalities. Nevertheless, SBT remains the only chance for survival in patients with life-threatening complications of parenteral nutrition.

Objective. The aim of this review is to summarize current knowledge and describe the present status of small bowel transplantation. Specifically, the review covers key aspects of modern SBT, including epidemiology, diagnostic criteria, indications for transplantation, immunosuppression regimens, and potential complications. Particular attention is paid to improved survival outcomes, persistent challenges related to chronic rejection, as well as novel approaches and emerging directions in the field.

Material and methods. The review is based on an analysis of scientific literature published between 2010 and 2025, including clinical guidelines, meta-analyses, randomized controlled trials, and major registry datasets. Both international and Russian publications were taken into account.

Conclusion. Clinical small bowel transplantation remains a complex and evolving field of medicine. Ongoing research and technological advances will continue to shape its future. Significant progress has already been achieved in both conservative and surgical management of transplant recipients. Survival rates are now comparable to those observed with long-term home parenteral nutrition; therefore, intestinal transplantation should be considered for all patients with irreversible intestinal failure.

Keywords: intestinal transplantation, chronic intestinal failure, parenteral nutrition, immunosuppression, multivisceral transplantation, post-transplant complications, intestinal autonomy

CONFLICT OF INTERESTS Authors declare no conflict of interest
FINANCING The study was performed without external funding

For citation: Khubutiya MSh, Tsuleiskiry BT, Yartsev PA, Shavrina NV, Gasanova SA, Sadzhaya YuK, et al. Small bowel transplantation: current achievements and challenges. *Transplantologiya. The Russian Journal of Transplantation*. 2026;18(2):257–271. (In Russ.). <https://doi.org/10.23873/2074-0506-2026-18-2-257-271>

АТГ – антииммуноцитарный иммуноглобулин
ВЭБ – вирус Эпштейна–Барр
ГПП-2 – глюкагоноподобный пептид-2
КН – кишечная недостаточность
МВТ – мультивисцеральная трансплантация
ПМТ – портomesентериальный тромбоз
ПП – парентеральное питание
ПТЛЗ – посттрансплантационное лимфопролиферативное заболевание
РТПХ – реакция «трансплантат против хозяина»

СКК – синдром короткой кишки
ТТК – трансплантация тонкой кишки
ХКН – хроническая кишечная недостаточность
ЦМВ – цитомегаловирус
ЭП – энтеральное питание
LILT – операция по продольному удлинению и адаптации кишечника
STEP – операция последовательной поперечной энтеро-пластики

Введение

Хроническая кишечная недостаточность (ХКН) – состояние, при котором всасыватель-

ная функция кишечника настолько снижена, что пациент нуждается в парентеральном питании (ПП) более 6 месяцев для поддержания жизни. Основной причиной ХКН как у детей, так и у

взрослых является синдром короткой кишки (СКК), составляющий 64,4% и 50,6% случаев соответственно [1–3]. Несмотря на прогресс в нутритивной поддержке, длительное ПП сопряжено с высоким риском осложнений: у 50% пациентов развивается парентеральная печеночная недостаточность в течение 6 лет, а катетер-ассоциированные инфекции становятся причиной госпитализации в 57% случаев [4–8]. В таких условиях трансплантация тонкой кишки (ТТК) рассматривается как единственный и окончательный терапевтический шаг. За последние пять лет в этой области произошли значительные сдвиги — от стандартизации хирургических протоколов до внедрения персонализированных иммуносупрессивных схем.

История и современная статистика

Идея трансплантации кишечника зародилась еще в начале XX века. Первые экспериментальные попытки трансплантации кишки у животных описал еще А. Carrel в 1902 году [9]. И только спустя полвека R. Lillihai в 1967 году представил первое клиническое сообщение об изолированной трансплантации кишки у человека. Реципиенту была выполнена тотальная энтерэктомия по поводу венозного тромбоза. Трансплантат включал участок тонкой кишки, правую ободочную кишку и брыжеечные сосуды, которые были анастомозированы в подвздошные сосуды. Каждый конец трансплантата выводили в виде стомы. Реципиент умер через 12 часов после операции [10, 11].

О первом случае ТТК, выполненной от HLA-идентичного донора, сообщили J. Fortner et al. в 1970 году. Реципиентом был 37-летний пациент с синдромом Гарднера и рецидивирующей десмоидной опухолью, у которого вся тонкая кишка и правая половина толстой кишки были удалены за 16 месяцев до трансплантации. Донором стала его сестра, которая пожертвовала 170 см дистального отдела подвздошной кишки. Анастомоз осуществляли к подвздошной вене реципиента и подчревной артерии. Непрерывность кишечного тракта восстанавливали путем формирования анастомоза проксимального конца трансплантата к двенадцатиперстной кишке, а дистального конца — к толстой кишке. На 23-й день был начат пероральный прием пищи, продолжавшийся 60 дней, но на 79-й день пациент умер от геморрагического шока неясного генеза. Данная попытка являлась самой успешной из всех известных ранее [12].

Клиническое применение ТТК стало возможным лишь после появления эффективного ПП в 1968 году и иммуносупрессантов — циклоспорина (1969), а затем такролимуса (1987), однако лишь в 2000 году Центры Medicare и Medicaid США признали процедуру стандартом лечения [13]. По данным Международного регистра трансплантации кишечника на 2023 год, в мире выполнено 4709 трансплантаций кишечника: 45% — изолированные, 29% — комбинированные с печенью, 21% — мультивисцеральные и 5% — модифицированные мультивисцеральные. По некоторым данным сообщалось, что выживаемость пациентов достигает 90% через 1 год и 75% — через 10 лет. При этом выживаемость трансплантата в первый год превышает 75%, но к 5-му году снижается до 50% из-за хронического отторжения [14].

Диагностика и показания

Несмотря на накопленный опыт и междисциплинарный подход в настоящее время остается неочевидным и сложным процесс диагностики кишечной недостаточности (КН). Для диагностики КН необходимо одновременное наличие двух критериев: «снижение всасывания макронутриентов и (или) воды и электролитов из-за потери функции кишечника» и «потребность в парентеральном питании для поддержания здоровья и (или) роста» [15]. Таким образом, исключаются пациенты, получающие внутривенную поддержку, связанную с нормальной абсорбционной функцией кишечника, например, пациенты с гипофагией, дисфагией, нервной анорексией и те, кто отказываются от эффективного энтерального питания (ЭП). Для верной диагностики КН необходимо знать ее функциональную и патофизиологическую классификацию [1, 15].

Функциональная классификация включает в себя три типа КН:

– Острая КН — как правило саморазрешающееся состояние (постоперационный илеит, энтерит — инфекционный или после химиотерапии). Она длится менее 28 дней.

– Длительная КН — потенциально обратимая недостаточность длительностью до 6 месяцев (такие пациенты могут быть нестабильны, требуя сложного многопрофильного ухода, часто в отделении интенсивной терапии в течение недель или месяцев по поводу абдоминального сепсиса (часто из-за перфорации/свища), ишемии или кишечной непроходимости. Длится менее 6 месяцев.

– Хроническая КН (ХКН) – требуется заместительная терапия более 6 месяцев, часто необратима.

Доброкачественные заболевания, которые могут привести к ХКН, делятся по патофизиологической классификации, в которую входят СКК, нарушения моторики, заболевания слизистой желудочно-кишечного тракта, кишечные свищи и механическая обструкция. Чаще всего и у детей (50,6%), и у взрослых (64,4%) к ХКН приводит СКК, причиной которого в свою очередь могут стать мезентериальный тромбоз, болезнь Крона, хирургические осложнения, радиационный энтерит, инвагинация и т.д. (табл. 1) [1–3].

Общее число новых кандидатов, ожидавших получения аллотрансплантата кишечника, в 2022 году составило 146 человек. И 167 пациентов уже ожидали трансплантации только кишечника, а 180 кандидатов – трансплантации кишечника и печени [16]. Такие данные отражают количество пациентов, которым не помогла консервативная терапия, и трансплантация у которых осталась единственным методом лечения, который может продлить им жизнь.

Впервые показания к ТТК были определены в 2001 году. В результате накопленного опыта в 2015 году была созвана рабочая группа Ассоциации по реабилитации и трансплантации кишечника, которая провела переоценку показаний к ТТК.

Показания для включения в лист ожидания трансплантации кишечника видоизменяются по сегодняшний день, но самыми главными критериями остаются [1, 15, 17–19]:

1. Необратимость ХКН, не корригируемая консервативной терапией.

2. Невозможность использования консервативной терапии ввиду неэффективности:

– два или более эпизода системного сепсиса в год, потребовавших госпитализации;

– эпизод фунгемии;

– септический шок и (или) острый респираторный дистресс-синдром;

– тромбоз двух или более центральных вен, связанный с установкой центрального венозного катетера.

3. Осложнения, связанные с парентеральным питанием:

– гипербилирубинемия более 75 мкмоль/л (4,5 мг/дл), несмотря на внутривенные стратегии модификации липидов, которая сохраняется более 2 месяцев;

Таблица 1. Частота встречаемости доброкачественных заболеваний как причина хронической кишечной недостаточности

Table 1. Case rate of benign diseases causing the chronic intestinal failure

Показатель	Взрослые (n=2919)	Дети (n=526)
Синдром короткой кишки, n (%)	1180 (64,4%)	265 (50,6%)
Мезентериальная ишемия	28,2%	5,5%
Болезнь Крона	28,1%	—
Хирургические осложнения	17,9%	—
Радиационный энтерит	6,7%	—
Инвагинация	3,8%	24,0%
Спаечная болезнь	2,4%	—
Мальформации кишечника	—	27,7%
Некротизирующий энтероколит	—	16,6%
Другие	10,9%	26,2%
Нарушение моторики	510 (17,5%)	145 (27,7%)
Хроническая кишечная псевдо-обструкция первичная	51,7%	60,4%
Коллагенозы	13,3%	—
Хирургические осложнения	11,7%	—
Хроническая кишечная псевдо-обструкция вторичная	9,1%	18,7%
Неврологические заболевания	3,6%	5,2%
Другие	10,6%	15,7%
Заболевания, поражающие слизистую	199 (6,8%)	114 (21,8%)
Болезнь Крона	32,5%	1,8%
Радиационный энтерит	18,4%	—
Аутоиммунная энтеропатия	8,3%	6,3%
Энтерит после химиотерапии	5,3%	—
Общий переменный иммунодефицит	5,3%	1,8%
Целиакия	4,9%	—
Другие врожденные заболевания слизистой	3,4%	24,3%
Лимфоангиэктазия	2,9%	3,6%
Врожденная атрофия микроворсинок	2,9%	19,8%
Тафтинг-энтеропатия	—	18,0%
Другие	16,1%	24,4%
Кишечные фистулы	203 (7,0%)	—
Хирургические осложнения	45,8%	—
Болезнь Крона	33,2%	—
Радиационный энтерит	5,8%	—
Спаечная болезнь	2,1%	—
Другое	13,1%	—
Механическая обструкция	127 (4,3%)	—
Радиационный энтерит	38,3%	—
Спаечная болезнь	29,0%	—
Болезнь Крона	13,1%	—
Хирургические осложнения	7,5%	—
Другое	12,1%	—

– любое сочетание повышенного уровня сывороточного билирубина и сниженной синтетической функции печени (субнормальный уровень альбумина или повышенное международное нормализованное отношение). Предполагается, что пациенты были обследованы мультидисциплинарной командой, изучены варианты реабилитации, но все равно остается риск развития состояния, угрожающего жизни больного.

Показания к ТТК постепенно расширяются. Так, трансплантация печени при циррозе и диффузном портomesентериальном тромбозе (ПМТ) была одной из наиболее спорных тем, и в течение многих лет ПМТ даже считался противопоказанием к ТТК. В 2012 году R.M. Vianna et al. представили свой опыт работы с 25 ПМТ IV степени, которым было проведено 25 мультивисцеральных трансплантаций (МВТ), в том числе 11 – с одновременной трансплантацией почки, и при этом была достигнута 72% 5-летняя выживаемость пациентов и трансплантатов. С тех пор МВТ была включена в стандарт лечения таких пациентов, будучи единственной процедурой, способной полностью обратить вспять портomesентериальный тромбоз и устранить первичное заболевание с лучшими долгосрочными результатами в сравнении с альтернативными вариантами [20].

Важными изменениями в пересмотре в 2015 году стало разделение показаний для детей и взрослых, а также акцентирование внимания на персонализированном подходе к каждому отдельному случаю. При этом были исключены показания, которые подразумевали превентивную ТТК у пациентов, оценены показатели выживаемости и качества жизни пациентов при определенных заболеваниях, вызывающие ХКН, и в отдаленный период после трансплантации.

Посттрансплантационная консервативная терапия

Ко всем техническим модификациям и достижениям в области ТТК необходимо добавить инновационные достижения в области терапии. Текущие схемы лечения в значительной степени определяются опытом и независимой оценкой протоколов в каждой отдельной больнице, занимающейся трансплантацией, и сильно различаются между центрами. Как и при трансплантации любого органа консервативная терапия при трансплантации кишечника делится на три основных этапа: индукционная, поддерживающая в ранний послеоперационный период и под-

держивающая, которую, как правило, продолжают принимать в отдаленный послеоперационный период и часто пожизненно.

Цель индукционной терапии при трансплантации – предотвратить острое отторжение трансплантата в самые первые дни и недели после пересадки, когда риск иммунного ответа организма реципиента против чужеродной ткани особенно высок. На сегодняшний день, согласно годовому отчету Американской сети по доступу к органам и трансплантации за 2020 год, в период с 2011 по 2020 год схемы иммунной индукции использовались более чем в 60% всех операций по ТТК. В последнее время в клинической практике широко используются кроличий анти тимоцитарный иммуноглобулин (АТГ), алемтузумаб (антитело против CD52 поверхностных рецепторов лимфоцитов), базиликсимаб (антитело против IL-2) и другие таргетные препараты на основе антител. Эти препараты использовались вместо кортикостероидов или в комбинации с ними для иммунной индукции [21].

Истощение Т-клеток с помощью АТГ кроличьего либо лошадиного происхождения является основой индукционной иммуносупрессии при ТТК и используется в качестве основного индукционного агента во многих центрах. В дополнение к заметному снижению частоты острого отторжения было показано, что использование АТГ в комбинации со стероидами и ритуксимабом снижает частоту хронического отторжения и посттрансплантационных лимфопролиферативных заболеваний [22].

Базиликсимаб, моноклональное антитело, нацеленное на рецептор интерлейкина-2, является индукционным агентом выбора во многих центрах для несенсибилизированных реципиентов трансплантата. Ингибирование интерлейкина-2 способствует приживлению регуляторных Т-клеток и позволяет свести к минимуму количество стероидов и препаратов, разрушающих Т-клетки. Было показано, что индукционная терапия базиликсимабом снижает частоту острого отторжения после трансплантации кишечника без увеличения частоты инфекционных осложнений [23].

Алемтузумаб представляет собой моноклональное антитело, нацеленное на CD52, гликопротеин, обнаруженный на зрелых Т-клетках и дендритных клетках, полученных из моноцитов. Более крупные исследования показали, что применение такролимуса в комбинации с алемтузумабом приводило к отличной 1-летней выживае-

мости с низкими показателями отторжения [24]. Тем не менее, есть работы, в которых регистрировалась более высокая частота посттрансплантационного лимфопрлиферативного заболевания (ПТЛЗ) у детей с кишечными трансплантатами, получающих базиликсумаб (анти-IL-2) и алемтузумаб (анти-CD52), по сравнению с кроличьим АТГ [25].

В табл. 2 отражены основные препараты, применяемые в посттрансплантационный период в виде поддерживающей терапии. Дозировки и продолжительность терапии определяются индивидуально с учетом лабораторных и инструментальных показателей, клинической картины, антропометрических данных и имеющихся осложнений.

Таблица 2. Посттрансплантационная терапия [15]

Table 2. Post-transplant therapy [15]

Препарат	Назначение	Продолжительность
Такролимус (циклоsporин/сиролимус)	Иммуносупрессия	Длительно
Микофенолата мофетил	Иммуносупрессия	Длительно
Преднизолон	Иммуносупрессия	Индивидуально
Ингибиторы протонной помпы	Защита слизистой желудка	От 6 месяцев
Магний	Корректировка гипомагниемии	6–12 месяцев
Флуконазол	Профилактика грибковых заболеваний	12 месяцев
Валганцикловир/ацикловир	Профилактика вирусных заболеваний	12 месяцев/3 месяца
Ко-тримоксазол	Профилактика пневмоцистной пневмонии	Длительно
Антикоагулянты	При тромбозах	Индивидуально
Лоперамид, кодеин	При диареях	Симптоматически
Антибиотики	При бактериальных инфекциях	Индивидуально
Инфузионная терапия	Коррекция водно-электролитных нарушений	Индивидуально
Парентеральное питание	Поддержание нутритивного статуса	До перехода на полное и достаточное для пациента энтеральное питание

За последнее десятилетие наблюдается явная тенденция к повышению выживаемости трансплантатов при изолированной трансплантации

кишечника в течение 6 и 12 месяцев. В 2019 году только 3,3% трансплантатов не прижились в течение 6 месяцев и 6,7% — в течение 1 года по сравнению с 23,8% и 31,7% в 2009 году. Однако такого улучшения не наблюдается при отторжении трансплантата в течение 3 и 5 лет, которое стабильно составляет около 40% и 50% соответственно [26]. Основной сложностью как раз является разработка протоколов терапии, которая сможет обеспечить долгосрочную функцию трансплантата без развития угрожающих жизни осложнений.

Осложнения при трансплантации тонкой кишки

Значительной проблемой остаются посттрансплантационные осложнения, которые могут проявляться как в раннем, так и отдаленном послеоперационном периоде:

– Острое клеточное отторжение – частота острого клеточного отторжения у взрослых реципиентов составила 44,8% в течение 1 года и 53% в течение 2 лет, что делает его наиболее распространенным осложнением после ТТК и чаще всего наблюдаемым в первые 6 месяцев после трансплантации. Хроническое отторжение встречается гораздо реже и наблюдается примерно у 10–15% пациентов, получивших изолированный графт [27, 28]. Диагноз «Острое отторжение» ставится на основании сочетания клинических признаков и симптомов, результатов эндоскопии и гистологического исследования [15]. Эффективная профилактика острого отторжения требует мульти-модального подхода, включающего:

1. Оптимальный иммунологический подбор донора (HLA-совместимость, отсутствие DSA).

2. Стратификацию иммунологического риска и персонализацию индукционной терапии [21–25].

3. Минимизацию ишемическо-реперфузионного повреждения через улучшенные методы консервации – применение гипотермической машинной перфузии с оксигенацией демонстрирует перспективны для поддержания и восстановления функции органа, а нормотермическая машинная перфузия позволяет не только консервировать, но и оценивать/рекондиционировать донорский орган до трансплантации [29].

Первой линией лечения острого отторжения является пульс-терапия высокими дозами стероидов, часто в сочетании с повышенным уровнем ингибиторов кальциневрина или mTOR. Существует необходимость разработки более эффективных стратегий из-за частого развития

рефрактерного течения отторжения. Ведутся исследования эффективности и безопасности таких препаратов, как ведолизумаб, инфликсимаб и бортезомиб [30].

– Инфекционные осложнения – инфекция (бактериальная, вирусная или грибковая) является причиной смерти до 17,8% всех реципиентов, при этом инфекции были зарегистрированы у 76,2% умерших пациентов. Инфекция также является второй по распространенности причиной потери аллотрансплантата после отторжения. Высокий уровень иммуносупрессии, а также высокая концентрация внутрипросветной флоры в трансплантированной кишке повышают риск инфицирования трансплантата, и почти у всех пациентов в первый месяц после трансплантации возникает инфекционный эпизод. Большой объем нативной лимфоидной ткани в трансплантированной кишке также требует более высокой степени иммуносупрессии, что, в свою очередь, повышает восприимчивость пациента к оппортунистическим инфекциям и злокачественным новообразованиям. В более поздний посттрансплантационный период могут выявляться те же возбудители, что и в ранний период, включая цитомегаловирус (ЦМВ), вирус Эпштейна–Барр (ВЭБ), аденовирус и другие. В серии случаев, описанных В. Nakim et al., ЦМВ-инфекция была выявлена у 17% взрослых и 12% детей, перенесших ТТК и МВТ, при этом инфекция развилась в среднем через 347 дней после операции. Вирус Эпштейна–Барр, аденовирус – это вирусы, которые остаются в латентном состоянии в лимфоидной ткани и пациенты подвержены риску реактивации после трансплантации. Аденовирус чаще всего встречается у детей и молодых людей; по данным одной серии исследований, его частота составляет 20%. Основным клиническим проявлением аденовирусного энтерита является осмотическая диарея с повышением температуры или без него [27, 31, 32].

– Эффективная профилактика развития инфекций включает [33]:

1. График лабораторного и инструментального мониторинга для раннего выявления признаков инфекции.

2. Универсальную профилактику ЦМВ и мониторинг ВЭБ

3. Стратегическую антибактериальную и противогрибковую профилактику.

4. Раннюю нутритивную поддержку.

5. Персонализацию иммуносупрессии для баланса между профилактикой отторжения и развития инфекции.

– Тонкая кишка является важным иммуногенным органом в организме человека и содержит огромное количество объединенных и изолированных лимфатических узлов в своем слизистом слое. Такое обилие лимфоидной ткани как раз объясняет частоту реакции «трансплантат против хозяина» (РТПХ), наблюдаемой у 5–16% пациентов. РТПХ является основной причиной заболеваемости и летальности, которая часто не поддается лечению современными методами, а в некоторых сериях наблюдений смертность превышает 50%. Любой собственный орган является потенциальной «мишенью» для РТПХ, хотя наиболее распространенной «мишенью» является кожа. Клинически чаще всего РТПХ проявляется макулопапулезной сыпью, которая обычно начинается на туловище. Определенные схемы индукционной и поддерживающей иммуносупрессивной терапии могут влиять на последующую частоту развития РТПХ [15, 21, 28, 34]. В отсутствие клинических испытаний или многоцентровых исследований не существует текущего стандарта лечения РТПХ, даже в рамках индивидуальных программ трансплантации кишечника [35]. Кортикостероиды остаются краеугольным камнем лечения как острой, так и хронической РТПХ [34].

– Еще одним частым отдаленным осложнением является развитие ПТЛЗ, которые являются наиболее распространенной злокачественной опухолью de novo, возникающей после трансплантации кишечника как у взрослых, так и у детей. Они появляются примерно у 15% больных обычно в течение первых 12 месяцев после трансплантации. ПТЛЗ в большинстве случаев связано с инфекцией Эпштейна–Барр, и развитие вiremии должно побудить к обследованию на предмет возможного ПТЛЗ. Для окончательного диагноза требуется биопсия пораженной ткани. Гистология может варьироваться от полиморфных лимфоидных пролифераций до агрессивных мономорфных ПТЛЗ или опухолей, подобных лимфоме Ходжкина. Лечение заключается в осторожном снижении дозировки иммуносупрессивных препаратов и назначении Ритуксимаба. В рефрактерных случаях необходима химиотерапия. В целом прогноз хороший, с зарегистрированной выживаемостью через 1 год 91% и 75% через 5 лет [15, 25, 27, 36].

– Осложнения со стороны анастомоза – как и при других видах операций на кишечнике, могут включать кишечную непроходимость, стриктуру анастомоза, несостоятельность анастомоза, перфорацию и свищ. Летальность от таких осложнений может достигать 6–33%. Сосудистые осложнения – тромбоз, кровотечение, ложная аневризма и стриктура. Тромбоз может быть как артериальным, так и венозным и может привести к ишемии/инфаркту трансплантата, что потребует, как минимум, частичной энтерэктомии. Ложная аневризма чаще всего образуется вблизи анастомоза и обычно требует хирургического вмешательства или установки стент-графта. Антикоагулянтная терапия в свою очередь способствует развитию кровотечений [27].

– Нарушение функции почек – неизменно наблюдается после трансплантации печени из-за сочетания терапии высокими дозами такролимуса и эпизодов дегидратации, особенно при наличии стомы длительный период после трансплантации. Частота хронической болезни почек 4-й или 5-й стадии составляет 21,3% у пациентов после операции, и примерно 9% пациентов начинают получать заместительную почечную терапию в среднем в течение 7,4 года. Предполагается, что включение донорской толстой кишки в аллотрансплантат может улучшить функцию почек у пациентов без функциональной собственной толстой кишки за счет улучшения всасывания жидкости. В одноцентровом ретроспективном исследовании С. Ewald et al. сравнивались результаты пациентов, получивших толстую кишку целиком в составе кишечного аллотрансплантата, и пациентов, не получивших толстую кишку, а также контрольной группы пациентов, перенесших трансплантацию кишечника с функциональной собственной толстой кишкой. Результаты подтверждали целесообразность включения донорской толстой кишки в кишечный аллотрансплантат для реципиентов без функциональной собственной толстой кишки [37].

Согласно последним данным Международного реестра трансплантации кишечника, 3452 пациента, в том числе 1843 ребенка, получили трансплантаты с включением печени (797 комбинированных трансплантатов «печень–тонкая кишка», 310 мультивисцеральных трансплантатов); только 812 из этих детей были живы на момент последнего наблюдения, и не все из них с трансплантатом. Десятилетняя выживаемость пациентов составила от 50% до 60%; выживаемость трансплантатов составила от 40% до 50%

[38]. Однако долгосрочная выживаемость остается неоптимальной: ретроспективное исследование из Великобритании показывает, что 1-летняя выживаемость составляет 71%, а через 5 лет после трансплантации снижается до 33% [39]. Факторами риска высокой летальности являются высокий уровень такролимуса в крови, использование больших внутривенных болюсов преднизолона, продолжительность операции и трансплантация органов от донора, инфицированного ЦМВ, ЦМВ-негативным реципиентам [40].

Несмотря на все вышеперечисленные осложнения, для многих пациентов возможность выполнения ТТК или МВТ является последним шансом, поэтому правильный выбор трансплантата, сокращение времени ожидания трансплантата и улучшение схем иммуносупрессивной терапии могут значительно повысить долгосрочную выживаемость.

Нерешенные вопросы и современные направления

Для пациентов с ХКН, которые проходят лечение в реабилитационных центрах до решения вопроса о трансплантации кишки, существуют альтернативные методы консервативного и хирургического лечения. Отмечается снижение ежегодного числа операций, что связано с ростом эффективности реконструкции собственного кишечника (LILT, STEP) и применением полусинтетического глюкагоноподобного пептида-2 (GLP-2) [1, 14].

В случаях, когда длина кишечника имеет решающее значение, проводится операция по продольному удлинению и адаптации кишечника (LILT), впервые описанная А. Bianchi, которая позволяет сузить кишечник без потери площади поверхности. При проведении LILT вдоль брыжеечной границы расширенной петли кишечника создается бессосудистое пространство. Затем кишечник рассекается вдоль, при этом к каждой стороне подводятся чередующиеся кровеносные сосуды. Затем каждая сторона рассеченного кишечника превращается в трубку, образуя две «полупетли», которые накладываются друг на друга по принципу изоперистальтики. После завершения процедуры LILT образуется петля кишечника, которая в два раза длиннее исходной и в два раза тоньше ее (рис. А).

Уменьшение диаметра кишечника без потери площади поверхности, вероятно, важнее, чем увеличение длины. Личный опыт А. Bianchi в проведении этой процедуры у 20 детей пока-

зал, что у 7 из 9 выживших пациентов через 6,4 года после операции восстановилась энтеральная автономность. LILT следует применять с особой осторожностью у пациентов с очень коротким кишечником [41].

Сужение без потери площади поверхности эффективно и относительно просто достигается с помощью последовательной поперечной энтероластики (STEP), описанной Н.В. Kim et al. в 2003 году. При проведении процедуры STEP просвет кишечника сужается за счет наложения ряда скоб перпендикулярно длинной оси кишечника в зигзагообразном порядке без нарушения кровоснабжения кишечника (рис. В). В ходе долгосрочного исследования с участием 12 детей, перенесших процедуру STEP, 8 (67%) пациентов остались живы и не нуждались в трансплантации при среднем сроке наблюдения 5,7 года. Из этих 8 пациентов 7 перестали нуждаться в ПП. Кроме того, в расширенном сегменте наблюдалось увеличение средней длины на 87% и уменьшение среднего внутреннего диаметра на 67% [42].

Выбор метода удлинения между LILT по А. Bianchi и технически более простым методом STEP остается неясным и до недавнего времени, по-видимому, зависел от предпочтений хирурга. В ретроспективном неконтролируемом одноцентровом исследовании D. Sudan et al. сообщили о результатах лечения 64 пациентов, которым за 24 года было проведено в общей сложности 43 процедуры LILT и 34 процедуры STEP. Общая выживаемость составила 91% при среднем сроке наблюдения 3,8 года. У 69% пациентов, зависящих от парентерального питания, восстановилось энтеральное питание, а у более чем 80% пациентов с заболеваниями печени наблюдалось обратное развитие. Различия между двумя процедурами были незначительными, хотя были зафиксированы несущественные тенденции к снижению частоты отказа от ПП, увеличению времени до прекращения ПП и повышению частоты осложнений, требующих повторной операции, после LILT по сравнению с процедурой STEP. Следует отметить, что в этой серии исследований 14% пациентов перенесли трансплантацию через медиану 2,9 года. Трансплантация требовалась чаще после LILT, чем после процедуры STEP (18,6% против 5% соответственно; $p=0,03$), хотя эта разница может быть отчасти обусловлена более длительным периодом наблюдения за пациентами, которым была проведена LILT (5,9 года против 1,7 года для STEP) [43].

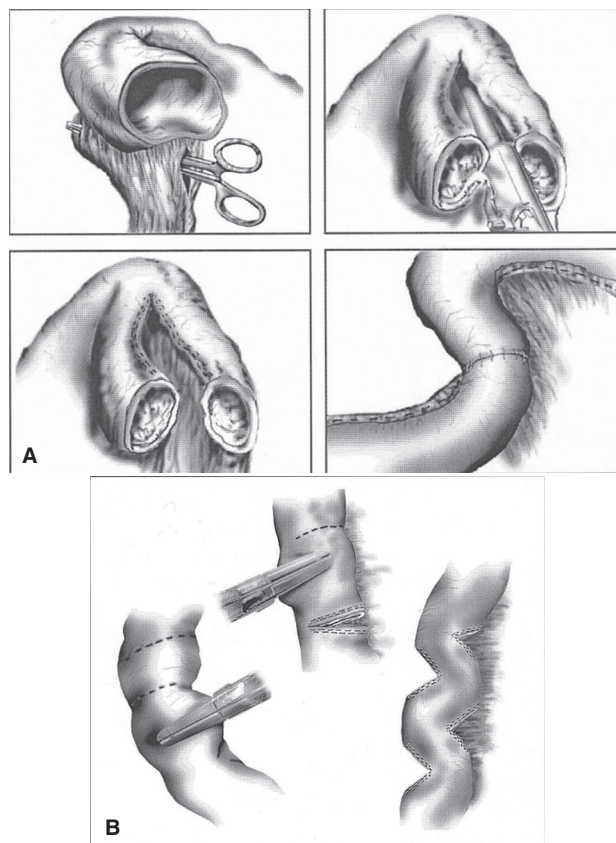


Рисунок. Схемы операций по реконструкции кишечника. А – методика операции по продольному удлинению кишечника (LILT – Longitudinal Intestinal Lengthening and Tailoring); В – методика операции по последовательной поперечной энтеропластике (STEP – Serial Transverse Enteroplasty) [43]

Figure. Schemes of intestinal reconstruction operations. А, surgical technique of Longitudinal Intestinal Lengthening and Tailoring (LILT); В, surgical technique of Serial Transverse Enteroplasty (STEP) [43]

Глюкогоноподобный пептид-2 (ГПП-2) – это трофический гормон, который вырабатывается L-клетками слизистой оболочки тонкого и толстого кишечника в ответ на присутствие питательных веществ в просвете кишечника. Тедуглутид – это рекомбинантный агонист рецепторов ГПП-2, который вводится подкожно и устойчив к деградации in vivo дипептидилпептидазой IV. Это обеспечивает более длительный период полувыведения по сравнению с нативным ГПП-2 (1,3 ч против 7 мин) [1].

Систематический обзор показал, что аналог ГПП-2, тедуглутид, является эффективной, безопасной и хорошо переносимой терапией, с помощью которой можно уменьшить зависимость от

III у взрослых пациентов с СКК после периода послеоперационной кишечной адаптации. Была проведена одноцентровая когортная выборка из 79 пациентов с синдромом Швахмана–Даймонда, чтобы определить целесообразность лечения тедуглутидом. В соответствии с показаниями, противопоказаниями, особыми предупреждениями и мерами предосторожности при применении препарата, перечисленными в монографиях о препарате и протоколе исследования III фазы, пациенты были разделены на три группы: 34,2% – неподходящие кандидаты из-за противопоказаний к лечению; 30,4% – потенциальные кандидаты из-за особых предупреждений и мер предосторожности, но без противопоказаний; 35,4% – подходящие кандидаты для лечения, у которых не было ни противопоказаний, ни особых предупреждений и мер предосторожности. Интересно, что группа прямых кандидатов показала самую низкую потребность во внутривенных введениях, количество дней инфузий в неделю и наименьшее количество энергии и объема внутривенных введений [1].

Несмотря на распространение опыта трансплантации кишечника по всему миру, некоторые хирургические аспекты процедуры не были полностью решены. Одно из наиболее сложных препятствий, которые необходимо преодолеть в конце трансплантации кишки или МВТ, возникает, когда у реципиента нарушена анатомия брюшной полости и передней брюшной стенки. Рубцы от многочисленных предыдущих операций, наличие стомы или необходимость создания новой, наличие десмоидных поражений или свищей, требующих обширной резекции брюшной стенки, в дополнение к отеку трансплантата, предполагают одну из немаловажных проблем на данный момент. В 2003 году D.M. Levi et al. опубликовали знаковую статью, в которой описали техническую осуществимость трансплантации передней брюшной стенки донора с анастомозами между донорскими наружными подвздошными и нижними эпигастральными сосудами и реципиентскими общими подвздошными сосудами по принципу «конец в бок» [44]. R. Cipriani et al. описали микрохирургическую технику с анастомозом между донорскими и реципиентскими нижними эпигастральными сосудами по принципу «конец в конец» [45]. Впоследствии H. Giele et al. предложили технику реваскуляризации, при которой трансплантат брюшной стенки временно пересаживали на сосуды предплечья перед переносом и установкой лоскута, чтобы сократить время

ишемии трансплантата [46]. Совершенствование представленных методов будет продолжаться по мере получения дополнительных данных и результатов в области трансплантации.

Понимание механизма хронического отторжения трансплантата открывает новые терапевтические возможности, включая фекальную трансплантацию [47, 48]. Есть исследования, где проводят анализ фекального микробиома и метаболомных профилей пациентов после трансплантации кишечника с целью выявления особенностей, способствующих длительной стабильности трансплантата, и в качестве шага на пути к идентификации неинвазивных маркеров функции трансплантата [48]. Недавние исследования указывают на влияние трансплантации фекальной микробиоты донора на симптомы рефрактерной к стероидам или стероидозависимой, острой или отсроченной кишечной реакции «трансплантат против хозяина». Вопрос о том, имеют ли эти вмешательства аналогичную пользу в отторжении кишечника у человека, является предметом исследования [49].

Доступность донорских органов и иммунное отторжение сильно ограничивают трансплантацию органов. Органная биоинженерия может дать новые идеи для решения проблемы глобальной нехватки жизненно важных органов. Идея использования аутологичной ткани для развития нового кишечника была целью на протяжении многих лет и представляла собой многообещающий подход, хотя до сих пор он связан с техническими ограничениями [50]. Использование технологии децеллюляризации–рецеллюляризации природных тканей и органов имеет многообещающие результаты. Успешная децеллюляризация обеспечила подходящие каркасы для повторного заселения клеток при выращивании полностью трансплантируемых органов *ex vivo*. Рецеллюляризованные органы могут выполнять органоспецифические функции за короткое время, что указывает на то, что сконструированные органы имеют потенциал для будущего клинического применения [51, 52]. Недавняя работа S. Sugimoto et al., опубликованная в журнале *Nature*, представляет собой еще одну веху в истории трансплантации кишечника. Эта работа преодолела большинство препятствий в одной модели, сочетая использование эпителиальных органоидов подвздошной кишки для заселения сегмента толстой кишки, допускающего приживание органоидов, для создания полностью функциональной тонкой кишки. Таким образом, авто-

ры впервые продемонстрировали, что органы способны восстанавливать гистологическую архитектуру своего происхождения независимо от анатомического несоответствия эпителиальных и субэпителиальных тканей [53, 54].

Заключение

За последние десять лет трансплантация тонкой кишки стала более безопасной и предсказуемой процедурой благодаря стандартизации хирургических протоколов, улучшению иммуносупрессивной терапии и мультидисциплинарному подходу. Однако долгосрочные результаты остаются неудовлетворительными из-за хронического отторжения и инфекционных осложнений.

Будущее трансплантации тонкой кишки связано с персонализированной медициной: генетическим скринингом, микробиомной терапией и биоинженерными решениями, включая органы и децеллюляризованные матрицы. В то же время развитие консервативных методов (глюкагоноподобный пептид-2, энтеральная реабилитация) позволяет отсрочить трансплантацию или вовсе избежать ее у значительной части пациентов. Клиническая трансплантация тонкого

кишечника остается сложной и развивающейся областью медицины. Продолжающиеся исследования и технологические достижения будут формировать ее будущее.

Значительные успехи уже были достигнуты в консервативном и хирургическом лечении пациентов, получающих кишечный трансплантат. Показатели выживаемости теперь аналогичны показателям при использовании домашнего парентерального питания, поэтому трансплантация кишечника должна быть рассмотрена, по крайней мере, для всех пациентов с необратимой кишечной недостаточностью. Развитие терминальной стадии заболевания печени, связанного с кишечной недостаточностью и парентеральным питанием, серьезно ухудшает положение пациентов, поэтому необходимо разработать новые методы в диагностике и мониторинге таких осложнений, чтобы можно было рассмотреть своевременное направление пациентов на трансплантацию.

Требуется дальнейшая работа по оценке и оптимизации протоколов иммуносупрессии и десенсибилизации для улучшения отдаленных результатов выживаемости после трансплантации.

Список литературы/References

1. Pironi L, Cuerda C, Jeppesen PB, Joly F, Jonkers C, Krznarić Ž, et al. ESPEN guideline on chronic intestinal failure in adults – Update 2023. *Clin Nutr*. 2023;42(10):1940–2021. PMID: 37639741 <https://doi.org/10.1016/j.clnu.2023.07.019>
2. Pironi L, Konrad D, Brandt C, Joly F, Wanten G, Agostini F, et al. Clinical classification of adult patients with chronic intestinal failure due to benign disease: an international multicenter cross-sectional survey. *Clin Nutr*. 2018;37(2):728–738. PMID: 28483328 <https://doi.org/10.1016/j.clnu.2017.04.013>
3. Lezo A, Diamanti A, Marinier EM, Tabbers M, Guz-Mark A, Gandullia P, et al. Chronic intestinal failure in children: an international multicenter cross-sectional survey. *Nutrients*. 2022;14(9):1889. PMID: 35565856 <https://doi.org/10.3390/nu14091889>
4. Mihajlovic M, Rosseev Z, De Waele E, Vinken M. Parenteral nutrition-associated liver injury: clinical relevance and mechanistic insights. *Toxicol Sci*. 2024;199(1):1–11. PMID: 38383052 <https://doi.org/10.1093/toxsci/kfae020>
5. Bischoff SC, Bernal W, Dasarathy S, Merli M, Plank LD, Schütz T, et al. ESPEN practical guideline: clinical nutrition in liver disease. *Clin Nutr*. 2020;39(12):3533–3562. PMID: 33213977 <https://doi.org/10.1016/j.clnu.2020.09.001>
6. Lakananurak N, Tienchai K. Incidence and risk factors of parenteral nutrition-associated liver disease in hospitalized adults: a prospective cohort study. *Clin Nutr ESPEN*. 2019;34:81–86. PMID: 31677717 <https://doi.org/10.1016/j.clnesp.2019.08.009>
7. Fousekis FS, Mitselos IV, Christodoulou D. K. New insights into intestinal failure-associated liver disease in adults: a comprehensive review of the literature. *Saudi J Gastroenterol*. 2021;27(1):3–12. PMID: 33642350 https://doi.org/10.4103/sjg.sjg_551_20
8. Tribler S, Brandt CF, Hvistendahl M, Staun M, Brøbech P, Moser CE, et al. Catheter-related bloodstream infections in adults receiving home parenteral nutrition: substantial differences in incidence comparing a strict microbiological to a clinically based diagnosis. *JPEN J Parenter Enteral Nutr*. 2018;42(2):393–402. PMID: 29443394 <https://doi.org/10.1177/0148607116686290>
9. Carrel A. The transplantation of organs. A preliminary communication. *JAMA*. 1905;45(22):1645–1647. <https://doi.org/10.1001/jama.1905.52510220031001i>
10. Lillehei RC, Idezuki Y, Feemster JA, Dietzman RH, Kelly WD, Merkel FK, et al. Transplantation of stomach, intestine, and pancreas: experimental and clinical observations. *Surgery*. 1967;62(4):721–741. PMID: 4862242
11. Margreiter R. The history of intestinal transplantation. *Transplant Rev*. 1997;11(1):9–21. [https://doi.org/10.1016/S0955-470X\(97\)80033-X](https://doi.org/10.1016/S0955-470X(97)80033-X)
12. Fortner JG, Sichuk G, Litwin SD, Beattie EJ Jr. Immunological responses to an intestinal allograft with HLA identical donor-recipient. *Transplantation*. 1972;14(5):531–535. PMID: 4263654 <https://doi.org/10.1097/00007890-197211000-00001>
13. Torres C, Sudan D, Vanderhoof J, Grant W, Botha J, Raynor S, et al. Role of an intestinal rehabilitation program in the treatment of advanced intestinal failure. *J Pediatr Gastroenterol Nutr*. 2007;45(2):204–212. PMID: 17667717 <https://doi.org/10.1097/MPG.0b013e31805905f9>
14. *International Intestinal Registries*. Available at: <https://intestinalregistry.org> [Accessed March 25, 2026].
15. Nightingale JMD, Paine P. Chronic Small Bowel Dysfunction. In: Nightingale JM. (eds). *Intestinal Failure*. Springer Cham; 2023. p. 243–268.
16. Kaufman SS, Avitzur Y, Beath SV, Ceulemans LJ, Gondolesi GE, Mazariegos GV, et al. New insights into the indications for intestinal transplantation: consensus in the year 2019. *Transplantation*. 2020;104(5):937–946. PMID: 31815899 <https://doi.org/10.1097/TP.0000000000003065>
17. Zorzetti N, Marino IR, Sorrenti S, Navarra GG, D'Andrea V, Lauro A. Small bowel transplant – novel indications and recent progress. *Expert Rev Gastroenterol Hepatol*. 2023;17(7):677–690. PMID: 37264646 <https://doi.org/10.1080/17474124.2023.2221433>
18. Lacaille F, Boluda ER, Gupte G, Hind J, Sturm E, Hilberath J, et al. Indications and successes of intestinal transplantation in children in the 21st century: a retrospective cohort study. *Clin Nutr ESPEN*. 2024;62:247–252. PMID: 38857151 <https://doi.org/10.1016/j.clnesp.2024.05.025>
19. Raghu VK, Rumbo C, Horslen SP. From intestinal failure to transplantation: review on the current need for transplant indications under multidisciplinary transplant programs worldwide. *Pediatr Transplant*. 2024;28(3):e14756. PMID: 38623905 <https://doi.org/10.1111/petr.14756>
20. Vianna RM, Mangus RS, Kubal C, Fridell JA, Beduschi T, Tector AJ. Multivisceral transplantation for diffuse portomesenteric thrombosis. *Ann Surg*. 2012;255(6):1144–1150. PMID: 22549750 <https://doi.org/10.1097/SLA.0b013e31825429c0>
21. Zhang J, Zhan H, Song Z, Liu S. Immune reactions following intestinal transplantation: mechanisms and prevention. *Asian J Surg*. 2024;47(9):3819–3826. PMID: 38431471 <https://doi.org/10.1016/j.asjsur.2024.02.097>
22. Vianna RM, Mangus RS, Fridell JA, Weigman S, Kazimi M, Tector J. Induction immunosuppression with thymoglobulin and rituximab in intestinal and multivisceral transplantation. *Transplantation*. 2008;85(9):1290–1293. PMID: 18475186 <https://doi.org/10.1097/TP.0b013e31816dd450>
23. Sudan DL, Chinnakotla S, Horslen S, Iyer K, Fox I, Shaw B, et al. Basiliximab decreases the incidence of acute rejection after intestinal transplantation. *Transplant Proc*. 2002;34(3):940–941. PMID: 12034250 [https://doi.org/10.1016/S0041-1345\(02\)02681-7](https://doi.org/10.1016/S0041-1345(02)02681-7)
24. Nishida S, Levi DM, Moon JI, Madariaga JR, Kato T, Selvaggi G, et al. Intestinal transplantation with alemtuzumab (Campath-1H) induction for adult patients. *Transplant Proc*. 2006;38(6):1747–1749. PMID: 16908270 <https://doi.org/10.1016/j.transproceed.2006.05.057>
25. Devine K, Ranganathan S, Mazariegos G, Bond G, Soltys K, Ganoza A, et al. Induction regimens and post-transplantation lymphoproliferative disorder after pediatric intestinal transplantation: single-center experience. *Pediatr Transplant*. 2020;24(5):e13723. PMID: 32424963 <https://doi.org/10.1111/petr.13723>
26. Horslen SP, Smith JM, Weaver T, Cafarella M, Foutz J. OPTN/SRTR 2020 Annual Data Report: Intestine. *Am J Transplant*. 2022;22(Suppl 2):310–349. PMID: 35266616 <https://doi.org/10.1111/ajt.16992>
27. Hakim B, Myers DT, Williams TR, Nagai S, Bonnett J. Intestinal trans-

- plants: review of normal imaging appearance and complications. *Br J Radiol.* 2018;91(1090):20180173. PMID: 29770706 <https://doi.org/10.1259/bjr.20180173>
28. Elsabbagh AM, Hawksworth J, Khan KM, Kaufman SS, Yazigi NA, Kroemer A, et al. Long-term survival in visceral transplant recipients in the new era: a single-center experience. *Am J Transplant.* 2019;19(7):2077–2091. PMID: 30672105 <https://doi.org/10.1111/ajt.15269>
29. Ladowski JM, Sudan DL. Normothermic preservation of the intestinal allograft. *Gastroenterol Clin North Am.* 2024;53(2):221–231. PMID: 38719374 <https://doi.org/10.1016/j.gtc.2024.01.006>
30. Merola J, Shamim A, Weiner J. Update on immunosuppressive strategies in intestinal transplantation. *Curr Opin Organ Transplant.* 2022;27(2):119–125. PMID: 35232925 <https://doi.org/10.1097/MOT.0000000000000958>
31. Spence AB, Natarajan M, Fogleman S, Biswas R, Girlanda R, Timponi J. Intra-abdominal infections among adult intestinal and multivisceral transplant recipients in the 2-year post-operative period. *Transpl Infect Dis.* 2020;22(1):e13219. PMID: 31778012 <https://doi.org/10.1111/tid.13219>
32. Spence AB, Novick E, Natarajan M, Burkhart N, Girlanda R, Timponi J. Bloodstream infections among intestinal and multivisceral transplant recipients. *Transpl Infect Dis.* 2021;23(4):e13668. PMID: 34143552 <https://doi.org/10.1111/tid.13668>
33. Silva JT, San-Juan R, Fernández-Caamaño B, Prieto-Bozano G, Fernández-Ruiz M, Lumberras C, et al. Infectious complications following small bowel transplantation. *Am J Transplant.* 2016;16(3):951–959. PMID: 26560685 <https://doi.org/10.1111/ajt.13535>
34. Kaufman SS, Hussan E, Kroemer A, Timofeeva O, Pasioka HB, Guerra JF, et al. Graft versus host disease after intestinal transplantation: a single-center experience. *Transplant Direct.* 2021;7(8):e731. PMID: 34291153 <https://doi.org/10.1097/TXD.0000000000001187>
35. Vianna R, Farag A, Gaynor JJ, Selvaggi G, Tekin A, Garcia J, et al. Association of alemtuzumab induction with a significantly lower incidence of GVHD following intestinal transplantation: results of 445 consecutive cases from a single center. *Transplantation.* 2020;104(10):2179–2188. PMID: 31929428 <https://doi.org/10.1097/TP.0000000000000311>
36. Abu-Elmagd KM, Mazariegos G, Costa G, Soltys K, Bond G, Sindhi R, et al. Lymphoproliferative disorders and de novo malignancies in intestinal and multivisceral recipients: improved outcomes with new outlooks. *Transplantation.* 2009;88(7):926–934. PMID: 19935465 <https://doi.org/10.1097/TP.0b013e3181b7509c>
37. Ewald C, Swanson BJ, Vargas L, Grant WJ, Mercer DF, Langnas AN, et al. Including colon in intestinal transplantation: a focus on post-transplant renal function—a retrospective study. *Transpl Int.* 2020;33(2):142–148. PMID: 31523865 <https://doi.org/10.1111/tri.13523>
38. Combined liver and small bowel transplantation. Dorchester Center, MA 02124. January 25, 2024. Available at: <https://clinicalpub.com/combined-liver-and-small-bowel-transplantation/> [Accessed 05.01.2026]
39. Rutter CS, Amin I, Russell NK, Sharkey LM, Butler AJ, Middleton SJ. Adult intestinal and multivisceral transplantation: experience from a single center in the United Kingdom. *Transplant Proc.* 2016;48(2):468–472. PMID: 27109980 <https://doi.org/10.1016/j.transproceed.2015.10.079>
40. Zhang IW, Lurje I, Lurje G, Knosalla C, Schoenrath F, Tacke F, et al. Combined organ transplantation in patients with advanced liver disease. *Semin Liver Dis.* 2024;44(3):369–382. PMID: 39053507 <https://doi.org/10.1055/s-0044-1788674>
41. Bianchi A. Longitudinal intestinal lengthening and tailoring: results in 20 children. *J R Soc Med.* 1997;90(8):429–432. PMID: 9306995 <https://doi.org/10.1177/014107689709000804>
42. Kim HB, Fauza D, Garza J, Oh JT, Nurko S, Jaksic T. Serial transverse enteroplasty (STEP): a novel bowel lengthening procedure. *J Pediatr Surg.* 2003;38(3):425–429. PMID: 12632361 <https://doi.org/10.1053/jpsu.2003.50073>
43. Sudan D, Thompson J, Botha J, Grant W, Antonson D, Raynor S, et al. Comparison of intestinal lengthening procedures for patients with short bowel syndrome. *Ann Surg.* 2007;246(4):593–601. PMID: 17893496 <https://doi.org/10.1097/SLA.0b013e318155aa0c>
44. Levi DM, Tzakis AG, Kato T, Madariaga J, Mittal NK, Nery J, et al. Transplantation of the abdominal wall. *Lancet.* 2003;361(9376):2173–2176. PMID: 12842369 [https://doi.org/10.1016/S0140-6736\(03\)13769-5](https://doi.org/10.1016/S0140-6736(03)13769-5)
45. Cipriani R, Contedini F, Santoli M, Gelati C, Sgarzani R, Cucchetti A, et al. Abdominal wall transplantation with microsurgical technique. *Am J Transplant.* 2007;7(5):1304–1307. PMID: 17430398 <https://doi.org/10.1111/j.1600-6143.2007.01798.x>
46. Giele H, Vaidya A, Reddy S, Vrakas G, Friend P. Current state of abdominal wall transplantation. *Curr Opin Organ Transplant.* 2016;21(2):159–164. PMID: 26967839 <https://doi.org/10.1097/MOT.0000000000000276>
47. Wang C, Li Q, Li J. Gut microbiota and its implications in small bowel transplantation. *Front Med.* 2018;12(3):239–248. PMID: 29524068 <https://doi.org/10.1007/s11684-018-0617-0>
48. Girlanda R, Liggett JR, Jayatilake M, Kroemer A, Guerra JF, Hawksworth JS, et al. The microbiome and metabolomic profile of the transplanted intestine with long-term function. *Biomedicines.* 2022;10(9):2079. PMID: 36140180 <https://doi.org/10.3390/biomedicines10092079>
49. Van Lier YF, Davids M, Haverkate NJE, de Groot PF, Donker ML, Meijer E, et al. Donor fecal microbiota transplantation ameliorates intestinal graft-versus-host disease in allogeneic hematopoietic cell transplant recipients. *Sci Transl Med.* 2020;12(556):eaaz8926. PMID: 32801142 <https://doi.org/10.1126/scitranslmed.aaz8926>
50. Hsia GSP, Esposito J, Rocha LA, Ramos SLG, Okamoto OK. Clinical application of human induced pluripotent stem cell-derived organoids as an alternative to organ transplantation. *Stem Cells Int.* 2021;2021:6632160. PMID: 33679987 <https://doi.org/10.1155/2021/6632160>
51. Kojima H, Ishii T, Fukumitsu K, Ogiso S, Tomofuji K, Oshima Y, et al. In vivo regeneration of tubular small intestine with motility: a novel approach by orthotopic transplantation of decellularized scaffold. *Transplantation.* 2023;107(9):1955–1964. PMID: 36749289 <https://doi.org/10.1097/TP.0000000000004522>
52. Ding X, He Y, Li X. The applications of the recellularization organs in organ replacement at the stage of animal research. In: Li X, Xie H. (eds) *Decellularized materials*. Singapore: Springer; 2021. p. 415–487. https://doi.org/10.1007/978-981-33-6962-7_7
53. Sugimoto S, Kobayashi E, Fujii M, Ohta Y, Arai K, Matano M, et al. An organoid-based organ-repurposing approach to treat short bowel syndrome.

Nature. 2021;592(7852):99–104. PMID: 33627870 <https://doi.org/10.1038/s41586-021-03247-2>

54. Gentillini V, Rumbo M, Gondolesi G. Organoid transplantation: new avenues to treat short bowel syndrome.

Transplantation. 2021;105(10):2130–2131. PMID: 34591815 <https://doi.org/10.1097/TP.0000000000003833>

Информация об авторах

**Могели Шалвович
Хубутия**

акад. РАН, проф., д-р мед. наук, президент ГБУЗ «НИИ скорой помощи им. Н.В. Склифосовского ДЗМ», <https://orcid.org/0000-0002-0746-1884>, khubutiyams@sklif.mos.ru

20% – научное руководство, редактирование, утверждение окончательной версии

**Бакур Темурович
Цулеискири**

канд. мед. наук, заведующий хирургическим отделением ГБУЗ «НИИ скорой помощи им. Н.В. Склифосовского ДЗМ»; доцент кафедры неотложной и общей хирургии им. проф. А.С. Ермолова ФГБОУ ДПО РМАНПО МЗ РФ, <https://orcid.org/0000-0002-1687-1308>, tsuleiskiribt@sklif.mos.ru

30% – концепция, разработка методологии, обзор публикаций по теме статьи, написание текста статьи и редактирование

**Петр Андреевич
Ярцев**

проф., д-р мед. наук, руководитель отдела неотложной хирургии, эндоскопии и интенсивной терапии ГБУЗ «НИИ скорой помощи им. Н.В. Склифосовского ДЗМ»; профессор кафедры неотложной и общей хирургии им. проф. А.С. Ермолова ФГБОУ ДПО РМАНПО МЗ РФ, <https://orcid.org/0000-0003-1270-5414>, yartsevpa@sklif.mos.ru

15% – научное руководство, редактирование, утверждение окончательной версии

**Наталья Викторовна
Шаврина**

канд. мед. наук, старший научный сотрудник отдела неотложной хирургии, эндоскопии и интенсивной терапии, врач отделения ультразвуковой диагностики ГБУЗ «НИИ скорой помощи им. Н.В. Склифосовского ДЗМ», <https://orcid.org/0000-0002-3766-4674>, shavrinanv@sklif.mos.ru

10% – обзор публикаций по теме статьи, написание текста статьи и редактирование

**Салихат Абдулгаджиевна
Гасанова**

врач хирургического отделения ГБУЗ «НИИ скорой помощи им. Н.В. Склифосовского ДЗМ», <https://orcid.org/0009-0007-1594-1072>, gasanovasa@sklif.mos.ru

10% – обзор публикаций по теме статьи, написание текста статьи, оформление таблиц и иллюстраций

**Юрий Константинович
Саджая**

врач хирургического отделения ГБУЗ «НИИ скорой помощи им. Н.В. Склифосовского ДЗМ», <https://orcid.org/0009-0002-6774-9967>, sadzhayayk@sklif.mos.ru

10% – обзор публикаций по теме статьи, написание текста статьи, оформление таблиц и иллюстраций

**Виктория Дмитриевна
Рейтер**

ординатор кафедры неотложной и общей хирургии им. проф. А.С. Ермолова ФГБОУ ДПО РМАНПО МЗ РФ, <https://orcid.org/0000-0002-5383-2260>, aktivr20@gmail.com

5% – обзор публикаций по теме статьи, написание текста статьи, оформление таблиц и иллюстраций

Information about the authors

Mogeli Sh. Khubutiya	Academician of the Russian Academy of Sciences, Prof., Dr. Sci. (Med.), President of N.V. Sklifosovsky Research Institute for Emergency Medicine, https://orcid.org/0000-0002-0746-1884 , khubutiyams@sklif.mos.ru 20%, scientific supervision, editing, approval of the final version
Bakur T. Tsuleiskiri	Cand. Sci. (Med.), Head of the Surgical Department, N.V. Sklifosovsky Research Institute for Emergency Medicine; Associate Professor of the Department of Emergency and General Surgery n.a. Prof. A.S. Ermolov, Russian Medical Academy of Continuous Professional Education, https://orcid.org/0000-0002-1687-1308 , tsuleiskiribt@sklif.mos.ru 30%, concept, methodology development, review of publications on the topic of the article, writing and editing
Petr A. Yartsev	Prof., Dr. Sci. (Med.), Head of the Department of Emergency Surgery, Endoscopy, and Intensive Care, N.V. Sklifosovsky Research Institute for Emergency Medicine; Professor of the Department of Emergency and General Surgery n.a. Prof. A.S. Ermolov, Russian Medical Academy of Continuous Professional Education, https://orcid.org/0000-0003-1270-5414 , yartsevpa@sklif.mos.ru 15%, scientific supervision, editing, approval of the final version
Natalya V. Shavrina	Cand. Sci. (Med.), Senior Researcher, Department of Emergency Surgery, Endoscopy, and Intensive Care, Physician, Ultrasound Diagnostics Department, N.V. Sklifosovsky Research Institute for Emergency Medicine, https://orcid.org/0000-0002-3766-4674 , shavrinanv@sklif.mos.ru 10%, review of publications on the topic of the article, writing the article and editing
Salikhat A. Gasanova	Physician, Surgical Department, N.V. Sklifosovsky Research Institute for Emergency Medicine, https://orcid.org/0009-0007-1594-1072 , gasanovasa@sklif.mos.ru 10%, review of publications on the topic of the article, writing the article, formatting the tables and illustrations
Yuriy K. Sadzhaya	Physician, Surgical Department, N.V. Sklifosovsky Research Institute for Emergency Medicine, https://orcid.org/0009-0002-6774-9967 , sadzhayayk@sklif.mos.ru 10%, review of publications on the topic of the article, writing the article, formatting the tables and illustrations
Viktoriya D. Reyter	Resident of the Department of Emergency and General Surgery n.a. Prof. A.S. Ermolov, Russian Medical Academy of Continuous Professional Education, https://orcid.org/0000-0002-5383-2260 , akivr20@gmail.com 5%, review of publications on the topic of the article, writing the article, formatting the tables and illustrations

Статья поступила в редакцию 20.01.2026;
одобрена после рецензирования 05.02.2026;
принята к публикации 17.03.2026

The article was received on January 20, 2026;
approved after reviewing on February 5, 2026;
accepted for publication on March 17, 2026