

## Успех ранней противовирусной монотерапии пегилированным интерфероном альфа-2а посттрансплантационного фиброзирующего холестатического гепатита С (клиническое наблюдение)

А.В. Чжао, О.И. Андрейцева, В.Е. Сюткин, А.О. Чугунов, К.Р. Джаграев, А.А. Салиенко, И.В. Александрова, В.В. Артамонов, Е.А. Солдатов, Л.В. Донова, И.Е. Галанкина, Л.Н. Зимина  
НИИ скорой помощи им. Н.В. Склифосовского, Москва

Контакты: Ольга Ивановна Андрейцева olga-lic@rambler.ru

Приводится наблюдение за больной посттрансплантационным фиброзирующим холестатическим гепатитом (ПФХГ) С, трансплантат у которой был сохранен благодаря своевременному назначению противовирусной терапии (ПВТ). При проведении дифференциального диагноза в первую очередь требовалось исключить хроническое отторжение трансплантата и стриктуру билиарного анастомоза как причины дисфункции. На основании клинического течения заболевания, наличия сверхвысокой вирусной нагрузки, сроков после ортотопической трансплантации результатов гистологических исследований, отсутствия признаков билиарной гипертензии в качестве возможной причины дисфункции трансплантата был предположен ПФХГ С. Была начата противовирусная монотерапия пегилированным интерфероном альфа-2а (Пегасис), в результате чего состояние пациентки значительно улучшилось, был получен полный ранний вирусологический и биохимический ответ на ПВТ. Это позволяет надеяться на получение стойкого вирусологического ответа и освобождение пациентки от инфекции гепатита С после завершения 48-недельного курса лечения.

**Ключевые слова:** ортотопическая трансплантация печени, посттрансплантационный фиброзирующий холестатический гепатит, противовирусная терапия, пегилированный интерферон альфа-2а

### Success of early antiviral monotherapy with pegylated interferon $\alpha$ -2a for posttransplantation fibrosing cholestatic hepatitis C (a clinical case)

A.V. Chzhao, O.I. Andreitseva, V.E. Syutkin, A.O. Chugunov, K.R. Dzhagrayev, A.A. Saliyenko, I.V. Aleksandrova, V.V. Artamonov, E.A. Soldatov, L.V. Donova, I.E. Galankina, L.N. Zimina  
Research Institute for Emergency named after N.V. Sklifosovsky, Moscow

The paper describes a case of posttransplantation fibrosing cholestatic hepatitis C (PFCHC) in a female patient whose transplant was preserved due to timely antiviral therapy (AVT). Its differential diagnosis primarily required that chronic graft rejection and biliary anastomotic stricture be excluded as a cause of dysfunction. PFCHC was proposed to be a possible cause of graft dysfunction on the basis of the clinical course of the disease, the presence of a very high viral load, intervals after orthotopic liver transplantation, the results of histological studies, and no signs of biliary hypertension. Antiviral monotherapy was initiated using pegylated interferon  $\alpha$ -2a (Pegasys), which resulted in a considerable improvement and yielded complete early virological and biochemical responses to AVT. This allows one to hope to obtain a sustained virological response and to eliminate hepatitis C infection in the patient after termination of a 48-week course of therapy.

**Key words:** orthotopic liver transplantation, posttransplantation fibrosing cholestatic hepatitis, antiviral therapy, pegylated interferon  $\alpha$ -2a

Хронический гепатит С в терминальной стадии является главной причиной, ведущей к ортотопической трансплантации печени (ОТП) в США и Европе [1]. В России также наблюдается рост числа реципиентов, которым проведена ОТП в связи с осложнениями гепатита С [2]. Заражение трансплантата печени в первые часы после ОТП носит практически универсальный характер [3], но клиническая картина вызванной этой инфекцией патологии трансплантата различна. В большинстве случаев возвратная инфекция, вызванная вирусом гепатита С (HCV), после ОТП приводит к развитию хронического гепатита различной степени

активности, по гистологическим признакам не отличающегося от хронического гепатита С у иммунокомпетентных пациентов.

У небольшого числа реципиентов (2–9 %) после ОТП развивается особый клинический вариант течения возвратной инфекции HCV, характеризующийся холестазами и быстрым прогрессированием болезни с потерей трансплантата, который получил название посттрансплантационного фиброзирующего холестатического гепатита (ПФХГ) С [4]. Этот вариант течения болезни обычно наблюдается в течение первого полугодия после ОТП. В 2003 г. рабочей группой экс-

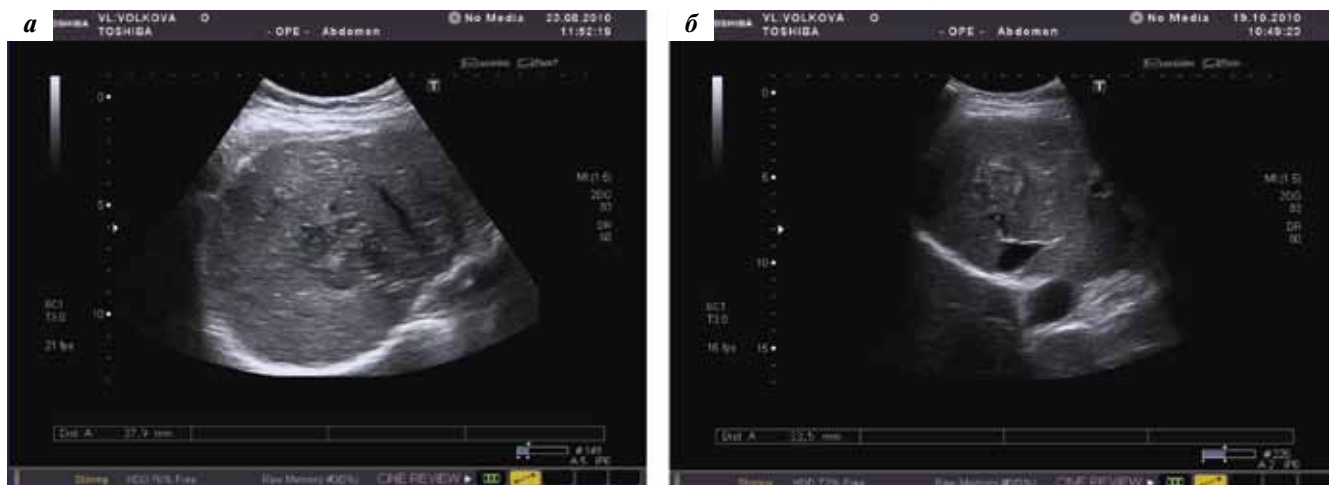


Рис. 1. УЗИ до (а) и через 1 мес (б) после алкоголь-деструкции очага ГЦР. Отмечается уменьшение очага в размерах

пертов на первой международной согласительной конференции, посвященной трансплантации печени при НСВ, были предложены диагностические критерии ПФХГ С.

Впервые ПФХГ в условиях иммуносупрессии был описан при возвратной инфекции, вызванной вирусом гепатита В (HBV) [5]. Позднее появились сообщения о возможности развития ПФХГ С после трансплантации печени, почек, сердца. Большинство сообщений о ПФХГ С являются описанием отдельных клинических наблюдений или серий случаев. К 2010 г. опубликованы сообщения о 175 случаях ПФХГ С [4]. Исход заболевания прослежен в 94 наблюдениях: половина больных ( $n = 47$ ) умерли в сроки от 2 мес до года после ОТП, в 23 случаях проведена ретрансплантация печени. Терапия ПФХГ С до сих пор не разработана, что объясняется относительной редкостью его развития.

Приводим наше наблюдение за больной ПФХГ С, трансплантат которой был сохранен благодаря своевременному назначению противовирусной терапии (ПВТ).

Больная В., 58 лет, считает себя больной с мая 2009 г., когда у нее появились периодические умеренные боли в верхних отделах живота. При обследовании в июне–июле 2009 г. выявлен цирроз печени в исходе хронического гепатита С, с синдромом портальной гипертензии (спленомегалия, варикозное расширение вен пищевода II степени), гепатоцеллюлярный рак (ГЦР) 7–8 сегментов печени размером  $3,8 \times 3,3$  см, подтвержденный гистологически (микротрабекулярный вариант).

Таким образом, ГЦР соответствовал Миланским критериям.

В августе 2010 г. направлена в Московский городской центр трансплантации печени. Пациентка была госпитализирована, полностью обследована, внесена в «лист ожидания» трансплантации печени. В рамках подготовки к трансплантации печени выполнены 3 процедуры чрескожной алкоголь-деструкции очага ГЦР под ультразвуковым наведением с применением 96 % медицинского спирта от 7,0 до 10,0 мл на 1 манипу-

ляции. При повторном ультразвуковом исследовании (УЗИ) через месяц после алкоголь-деструкции выявлено уменьшение размеров очага ГЦР. На рис. 1 представлены данные УЗИ до и через 1 мес после процедуры алкоголь-деструкции.

Через 2 мес (02–03.12.2010) пациентка оперирована, ей выполнена ОТП. Гепатэктомия – с сохранением ретропеченочного сегмента нижней полой вены, каво-кавальным анастомозом бок-в-бок. Билиарная реконструкция – холедохо-холедохоанастомоз без наружного желчного дренажа. На рис. 2 представлена фотография удаленной печени.

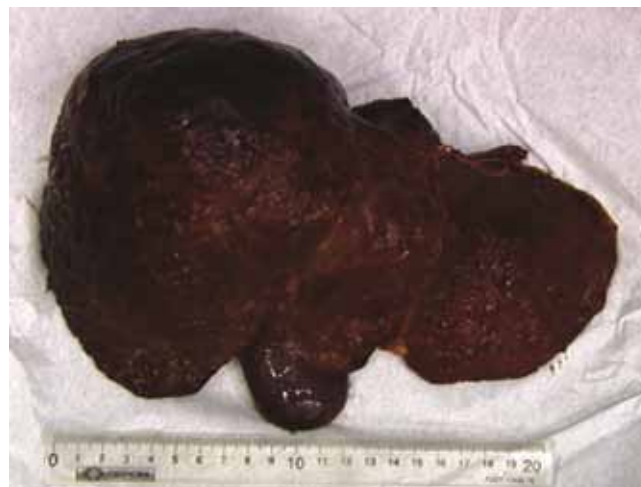

Рис. 2. Удаленная печень реципиентки

В послеоперационном периоде максимальное увеличение активности аланинаминотрансферазы (АЛТ) до 426 Ед/л и аспаратаминотрансферазы (АСТ) до 454 Ед/л наблюдали в первые сутки после ОТП, что свидетельствовало о низкой степени ишемически-реперфузионных повреждений трансплантата. Максимальное увеличение активности щелочной фосфатазы (ЩФ) – на 3-и сутки после ОТП – 954 Ед/л (норма – до 120 Ед/л), гамма-глутамилтранспептидазы (ГГТП) – 759 Ед/л на 4-е сутки после ОТП. В последующем отмечено постепенное

снижение активности ферментов. На 10-е сутки после операции: АЛТ – 150 Ед/л, АСТ – 110 Ед/л, ЩФ – 255 Ед/л, ГГТП – 537 Ед/л. Наряду со снижением активности ферментов наблюдалось постепенное повышение уровня общего билирубина до 140 мкмоль/л (к 6-м суткам после ОТП). Затем постепенное снижение до 71 мкмоль/л к 10-м суткам послеоперационного периода. Динамика лабораторных данных представлена на рис. 3.

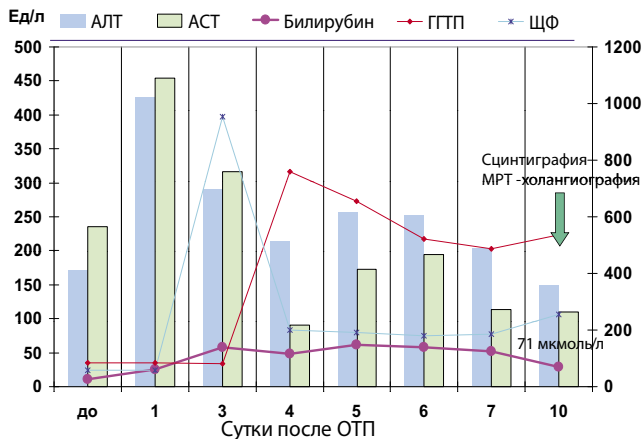


Рис. 3. Динамика лабораторных показателей в раннем послеоперационном периоде

По результатам динамической сцинтиграфии печени, проведенной на 10-е сутки после ОТП, наблюдалось значительное нарушение поглотительно-выделительной функции печеночного трансплантата. Холедох на момент осмотра проходим для радиофармпрепарата (РФП), возможно, с формированием стриктуры в его средней трети, с задержкой транспорта в проксимальном отделе и зоне, прилегающей к анастомозу (рис. 4).

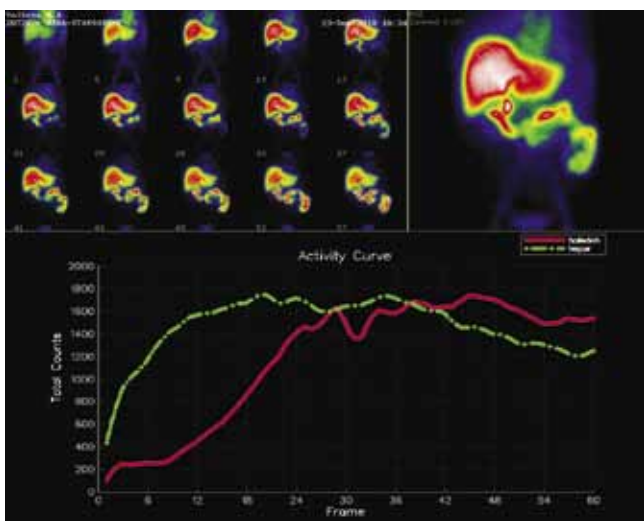


Рис. 4. Данные гепатобилиосцинтиграфии на 10-е сутки после ОТП

Наблюдались также магнитно-резонансные (МР) признаки стеноза холедоха на уровне анастомоза (рис. 5).

С учетом постепенного снижения уровней АЛТ, АСТ, общего билирубина, небольшого подъема, а затем также снижения уровней ЩФ и ГГТП стриктура холе-

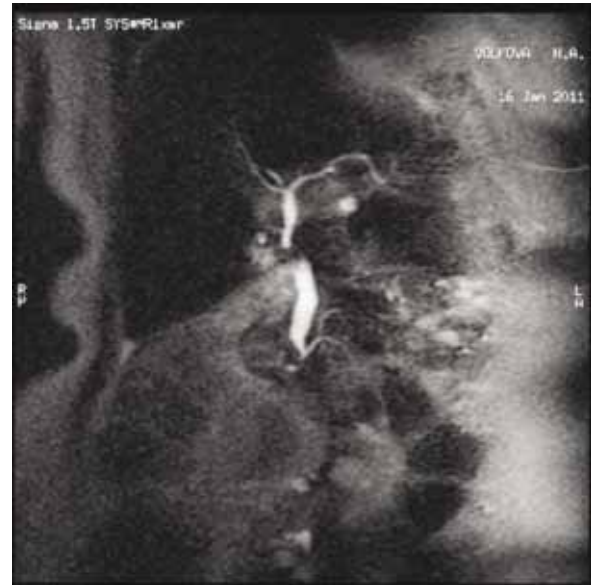

Рис. 5. Данные МРТ-холангиографии на 10-е сутки после ОТП. Отчетливо визуализируется выпадение МР-сигнала в области билиарного анастомоза (область формирующейся билиарной стриктуры)

доха признана компенсированной, клинически незначимой. Пациентка в удовлетворительном состоянии выписана из стационара на 26-е сутки после ОТП. Уровень общего билирубина составлял 40 мкмоль/л (рис. 6).

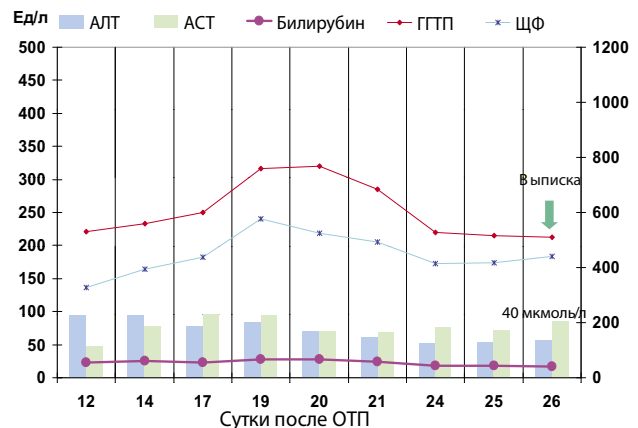


Рис. 6. Дальнейшая динамика лабораторных показателей в послеоперационном периоде

После выписки у пациентки стала нарастать желтуха с повышением уровня билирубина к 41-м суткам до 83 мкмоль/л, что потребовало повторной госпитализации в НИИ скорой помощи. На 46-е сутки выполнена пункционная биопсия печени: активный хронический гепатит. Индекс гистологической активности (ИГА) по Knodell 6 баллов (рис. 7). Начата терапия фосфогливом в дозе 2,5 г/сут внутривенно. На 48-е сутки после ОТП больная отметила появление кожного зуда, который усиливался наряду с дальнейшим повышением уровня билирубина до 129 мкмоль/л (к 52-м суткам послеоперационного периода). При УЗИ у пациентки отмечено появление признаков умеренно выраженной внутривенной билиарной гипертензии.

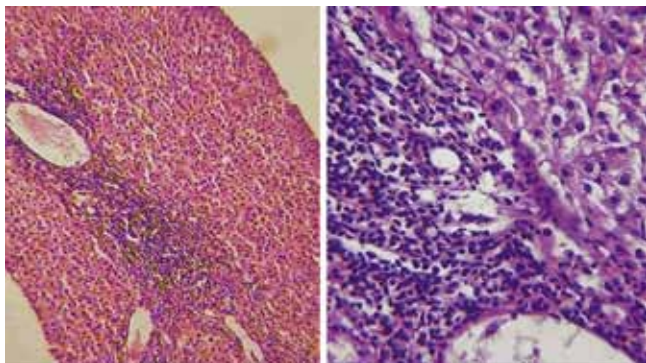


Рис. 7. Морфологическое исследование пунктата печени (46-е сутки)

На 52-е сутки после операции пациентке выполнена эндоскопическая ретроградная холангиография (ЭРХГ), во время которой визуализирована стриктура билиарного анастомоза, без значимого расширения внутрипеченочных протоков (рис. 8).

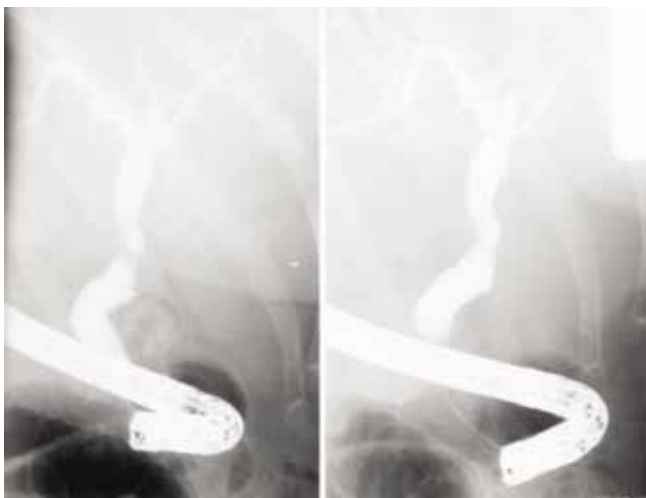

Рис. 8. ЭРХГ (52-е сутки)

Выполнены эндоскопическая папиллосфинктеротомия, стентирование холедоха. На следующие сутки после манипуляции у пациентки кожный зуд полностью купировался, однако развилась клиничко-лабораторная и инструментальная картина тяжелого острого панкреатита, в связи с чем она была переведена в реанимационное отделение, начато проведение интенсивной терапии. К 64-м суткам клиника панкреатита была купирована, продолжали нарастать признаки дисфункции печеночного трансплантата в виде повышения уровней общего билирубина до 189,9 мкмоль/л, ГГТП – 953,3 Ед/л, ЩФ – 434 Ед/л. Лабораторные показатели активности гепатита при этом имели тенденцию к снижению (АЛТ – 41 Ед/л, АСТ – 125 Ед/л). Для уточнения причины дисфункции трансплантата на 64-е сутки выполнена повторная пункционная биопсия печени. При гистологическом исследовании выявлены распространенные дистрофические изменения гепатоцитов, хронический гепатит низкой активности. По сравнению с предшествующей биопсией – уменьшение инфильтрации портальных трактов и ухудшение со-

стояния гепатоцитов. Признаков острого клеточного отторжения не обнаружено.

При вирусологическом исследовании подтверждена реинфекция трансплантата HCV: РНК HCV в количестве более  $10^8$  МЕ/мл. HBsAg, ДНК вируса простого герпеса 1-го, 2-го типов, вирус Эпштейна–Барр и цитомегаловирус (ЦМВ) не найдены. Несмотря на проводимую инфузионную, симптоматическую терапию, с 80-х суток после ОТП возобновился кожный зуд, стала быстро нарастать желтуха, функциональные печеночные пробы составили к 100-м суткам: АЛТ – 150 Ед/л, АСТ – 480 Ед/л, ЩФ – 376 Ед/л, ГГТП – 1074 Ед/л, уровень билирубина – 294 мкмоль/л. Пациентке выполнена дуоденоскопия, при которой отмечено, что желчь в двенадцатиперстную кишку поступает помимо стента. Стент обтурирован билиарным сладжем, не функционирует. От контрастирования желчных протоков было решено воздержаться в связи с 1) отсутствием признаков внутрипеченочной билиарной гипертензии по данным УЗИ; 2) перенесенным тяжелым панкреатитом после папиллосфинктеротомии и эндоскопического стентирования общего желчного протока. Стент удален.

Через 3 сут после удаления стента (к 103-м суткам после ОТП) признаков нарастания желтухи не выявлено. Напротив, отмечено некоторое снижение активности ферментов цитолиза, холестаза и содержания билирубина: АЛТ – 124 Ед/л, АСТ – 396 Ед/л, ЩФ – 320 Ед/л, ГГТП – 824 Ед/л, билирубин – 268 мкмоль/л. В связи с этим билиарная стриктура расценена, как клинически незначимая, не вносящая вклада в прогрессивно ухудшающееся состояние пациентки.

На 103-и сутки после ОТП пациентке выполнена 3-я пункционная биопсия печени. Заключение: хронический гепатит. ИГА по Knodell – 8 баллов. При этом большая часть гепатоцитов находится в состоянии баллонной дистрофии (рис. 9).

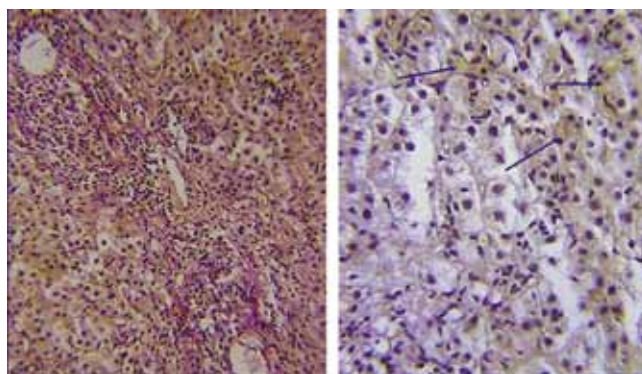


Рис. 9. Морфологическое исследование пунктата печени № 3 (103-и сутки после операции)

На основании клинического течения заболевания, наличия сверхвысокой вирусной нагрузки, сроков после ОТП, результатов гистологических исследований, отсутствия признаков билиарной гипертензии в качестве возможной причины дисфункции трансплантата был предположен ПФХГС.

Критерии диагноза ПФХГ С.

1. Время после трансплантации > 1 мес (обычно < 6 мес).
2. Уровень билирубина сыворотки крови > 100 мкмоль/л.
3. Уровни ЩФ и ГГТП > 5N.
4. Характерные гистологические признаки: баллонная дистрофия (без некрозов) гепатоцитов с преобладающим расположением в перивенулярной зоне, признаки минимального воспаления, разная степень холангиолярной пролиферации при отсутствии исчезновения желчных протоков.
5. Очень высокий уровень РНК HCV.
6. Отсутствие хирургических осложнений (билиарных и артериальных) на момент постановки диагноза.

Единственным способом «спасения» печеночного трансплантата в этом случае является попытка ПВТ, при отсутствии эффекта от которой возникает необходимость выполнения ретрансплантации печени.

На 103-и сутки после ОТП начата ПВТ пегилированным интерфероном альфа-2а (пегасис) 180 мкг подкожно 1 раз в неделю. С учетом нарушения функции почек (креатинин сыворотки – 200 мкмоль/л), а также наличием анемии (Hb 96 г/л) от назначения рибавирина решено воздержаться. На момент начала ПВТ уровень билирубина составлял 268 мкмоль/л, АЛТ – 124 Ед/л, АСТ – 396 Ед/л. Первую инъекцию пегасиса пациентка перенесла удовлетворительно, с повышением температуры до субфебрильных значений, не потребовавшей назначения антипиретиков. После первой инъекции пегасиса наблюдалась быстрая положительная динамика: через 5 сут уровень билирубина снизился до 182 мкмоль/л, АЛТ – до 74 Ед/л, АСТ – до 212 Ед/л. В стационаре выполнено 5 инъекций пегасиса. После 4 нед терапии вирусная нагрузка снизилась до  $1 \times 10^7$  МЕ/мл. После 5-й инъекции уровень билирубина составил 82 мкмоль/л, АЛТ – 66 Ед/л, АСТ – 118 Ед/л. Динамика лабораторных показателей представлена на рис. 10.

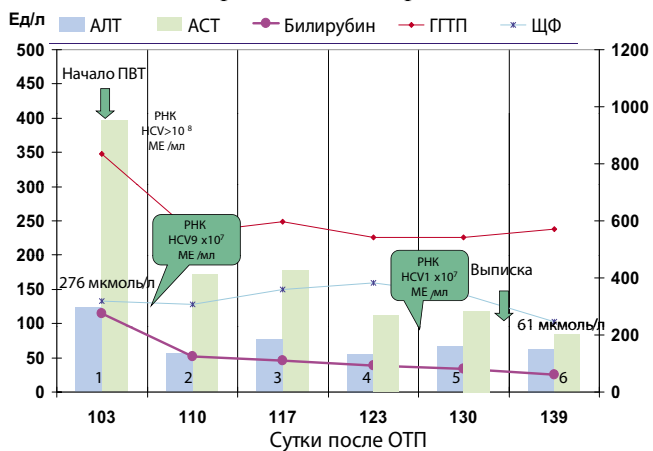


Рис. 10. Динамика лабораторных показателей на фоне проведения ПВТ. Отмечается снижение активности ферментов цитолиза, уровня общего билирубина и вирусной нагрузки. Черными цифрами в столбцах указаны порядковые номера инъекций пегасиса

Состояние пациентки значительно улучшилось. На 135-и сутки после ОТП выписана из стационара. Попытка включения рибавирина (400 мг/сут) в комплекс ПВТ после улучшения функции почек (уровень креатинина 127 мкмоль/л) не увенчалась успехом и привела к нарастающей анемии. Монотерапия пегасисом продолжается до настоящего времени (21-я неделя терапии). Желтуха полностью разрешилась, кожный зуд исчез, активность АЛТ нормализовалась. Самочувствие пациентки остается удовлетворительным. В настоящее время она активна, полностью обслуживает себя и выполняет всю необходимую домашнюю работу. Пациентка получает монокомпонентную иммуносупрессивную терапию (такролимус), концентрация которого в крови поддерживается на уровне 5–8 нг/мл.

При обсуждении данного наблюдения нам представляются важными 2 аспекта: сложность дифференциальной диагностики холестатических форм дисфункции трансплантата в раннем посттрансплантационном периоде и эффективность ПВТ пегилированным интерфероном альфа-2а (пегасис) и рибавирином, позволившей сохранить печеночный трансплантат реципиентке.

При проведении дифференциального диагноза в первую очередь требовалось исключить хроническое отторжение трансплантата и стриктуру билиарного анастомоза как причины дисфункции трансплантата у нашей пациентки. Хроническое отторжение часто развивается на фоне неадекватной иммуносупрессии, после повторных эпизодов острого клеточного отторжения, леченных стероидами, сопровождается инфекциями герпес-группы, прежде всего ЦМВ. Благоприятствуют развитию хронического отторжения пожилой возраст донора и длительное время холодной ишемии. Возраст донора был 48 лет. Время холодной ишемии трансплантата составило 5 ч 30 мин.

Основным методом, позволяющим разграничить ПФХГ С и хроническое отторжение, является гистологическое исследование биоптатов печени. Поскольку воспалительный инфильтрат обычно незначителен при обоих процессах и представлен преимущественно мононуклеарами, основной интерес уделяется состоянию протоковой системы печени. Главный гистологический признак хронического отторжения – постепенное развитие атрофии эпителия протоков и дуктопении, в то время как при ПФХГ С, наоборот, наблюдается пролиферация протоков. Поэтому при проведении дифференциального диагноза этих клинически схожих состояний критически важен размер биоптата: для анализа необходимо достаточное (не менее 7) количество портальных трактов. Нам удалось получить адекватный материал только после 3-й биопсии печени. Среди других гистологических признаков, которые могут быть полезными при проведении дифференциального диагноза, следует отметить наличие каналикулярного холестаза

и развитие фиброза в трактах и синусоидах при ПФХГ С; преимущественно внутриклеточный холестаза и перивенулярный фиброз при хроническом отторжении. Важным гистологическим признаком ПФХГ С служит баллонная дистрофия гепатоцитов [6].

Другим состоянием, значение которого в развитии дисфункции трансплантата у нашей пациентки необходимо было правильно оценить, было наличие стриктуры билиарного анастомоза. При динамической скинтиграфии печени, выполненной на 10-е сутки после ОТП, выявлено, что холедох проходим для РФП с задержкой его транспорта в проксимальном отделе холедоха (в зоне, прилежащей к анастомозу). При МР-холангиографии выявлено сужение области анастомоза без значимой супрастенотической дилатации протоков. Учитывая нарастание желтухи, присоединение кожного зуда, мы прибегли к прямому контрастированию желчных протоков, подтвердившему наличие формирующейся билиарной стриктуры, и эндоскопическому стентированию холедоха. Данная манипуляция значимого эффекта не дала. Уровень билирубина практически не снизился, ферменты холестаза нарастали. Единственным положительным результатом стентирования было исчезновение кожного зуда. Все это свидетельствовало об отсутствии значимого вклада сужения билиарного анастомоза в прогрессирующее ухудшение состояния пациентки. Этот посыл также был подтвержден отсутствием отрицательной динамики в лабораторных показателях и состоянии больной после удаления билиарного стента.

Патогенез ПФХГ С к настоящему времени плохо изучен. Интересной представляется гипотеза, предполагающая прямое цитопатическое действие вируса, которое отсутствует у иммунокомпетентных пациентов, но может проявляться в условиях иммуносупрессии, сопровождающейся особенно высокой вирусемией (> 30–50 млн МЕ/мл) и низкой гетерогенностью квазивида HCV [7]. Полагают также, что проявлению цитопатического действия HCV способ-

ствует высокая регенерация гепатоцитов после ОТП. Более высокая чувствительность делящихся гепатоцитов к повреждающему действию HCV подтверждается исследованиями *in vitro*. Было показано, что репликация HCV наиболее высокая в клетках, находящихся в S- и G2/M-фазах клеточного цикла. Также было показано, что активность рибосомальных мест контроля над трансляцией HCV значительно выше в регенерирующих, чем в покоящихся клетках [8].

С иммунологической точки зрения при ПФХГ С иммунный ответ преимущественно реализуется по Th2-пути, в противоположность обычному варианту течения хронического гепатита С, и лимфоциты в печени не имеют анти-HCV-специфичности [4]. У реципиентов с ПФХГ С наблюдается увеличение таких цитокинов, как интерлейкины-10 и 4 [9].

Согласованных рекомендаций по лечению ПФХГ С не разработано. Предпринимаются попытки проведения ПВТ, однако сообщения о ее результатах противоречивы. Так, по данным, приведенным в одном из наиболее полных обзоров, посвященных ПФХГ С (Narang и соавт., 2010), имеются сообщения о 42 случаях ПВТ интерфероном, иногда в сочетании с рибавирином. У 13 пациентов наблюдался биохимический и/или вирусологический ответ, в 3 случаях потребовалась ретрансплантация печени, 19 пациентов умерли, исходы остальных 7 случаев неизвестны [4].

Наше наблюдение демонстрирует высокий противовирусный потенциал препарата пегилированного интерферона альфа-2а (пегасис) в лечении тяжелой дисфункции трансплантата, обусловленной развитием в раннем посттрансплантационном периоде фиброзирующего холестатического гепатита С. Получен полный ранний вирусологический и биохимический ответ на ПВТ, что позволяет надеяться на получение стойкого вирусологического ответа и освобождение пациентки от инфекции HCV после завершения 48-недельного курса лечения.

## Л и т е р а т у р а

1. Terrault N.A., Berenguer M. Treating hepatitis C infection in liver transplant recipients. *Liver transplant* 2006;12(8):1192–204.
2. Сюткин В.Е., Андрейцева О.И., Чжао А.В. Дисфункция трансплантата печени, обусловленная инфекцией гепатита С. *Трансплантология* 2010; (3–4): 37–45.
3. Haque M., Hashim A., Greanya E.D. et al. Spontaneous clearance of hepatitis C infection post-liver transplant: A rare but real phenomenon? A case report and review of the literature. *Annals of hepatology* 2010;9(2):202–6.
4. Narang T.K., Ahrens W., Russo M.W. Post-liver transplant cholestatic hepatitis C: a systematic review of clinical and pathological findings and application of consensus criteria. *Liver transplantation: official publication of the American Association for the Study of Liver Diseases and the International Liver Transplantation Society*, 2010;16(11):1228–35.
5. Davies S.E., Portmann B.C., Grady J.G. et al. Hepatic histological findings after transplantation for chronic hepatitis B virus infection, including a unique pattern of fibrosing cholestatic hepatitis. *Hepatology* 1991;13(1):150–7.
6. Adeyi O., Fischer S.E., Guindi M. Liver allograft pathology: approach to interpretation of needle biopsies with clinicopathological correlation. *J Clin Pathology* 2010;63(1):47–74.
7. Wiesner R.H., Sorrell M., Villamil F. Report of the first International Liver Transplantation Society expert panel consensus conference on liver transplantation and hepatitis C. *Liver transplant* 2003;9(11):1–9.
8. Honda M., Kaneko S., Matsushita E. et al. Cell cycle regulation of hepatitis C virus internal ribosomal entry site-directed translation. *Gastroenterology* 2000;118(1):152–62.
9. Zekry A., Bishop G.A., Bowen D.G. et al. Intrahepatic cytokine profiles associated with posttransplantation hepatitis C virus-related liver injury. *Liver Transpl* 2002;8(3):292–301.