

Тяжелое течение инфекции *Clostridium difficile* после трансплантации печени и почки

К.Ю. Кокина*, Ю.О. Малиновская, А.Б. Сидоренко, Я.Г. Мойсюк

ГБУЗ МО МНИКИ им. М.Ф. Владимирского,
129110, Россия, Москва, ул. Щепкина, д. 61/2

*Контактная информация: Ксения Юрьевна Кокина, старший научный сотрудник,
врач-гастроэнтеролог отделения трансплантации и хирургии печени МНИКИ им. М.Ф. Владимирского,
e-mail: kseniaur@yandex.ru

В последние годы статистические данные демонстрируют угрожающие темпы роста заболеваемости и смертности от *Clostridium difficile*-инфекции во всем мире. Данная проблема преимущественно характерна для пациентов хирургического профиля и ассоциирована с проведением антибактериальной терапии и длительным пребыванием в стационаре. К группе риска развития тяжелых форм инфекции *C. difficile* относятся реципиенты солидных органов в связи с иммуносупрессией. Существующие рекомендации по лечению *C. difficile*-инфекции основываются на тяжести заболевания и не учитывают особенностей состояния пациентов после трансплантации печени. Целью данной работы является определение актуальной тактики в диагностике и лечении *C. difficile* у реципиентов для применения в клинической практике.

Ключевые слова: *Clostridium difficile*, псевдомембранозный колит, трансплантация солидных органов

Конфликт интересов Авторы заявляют об отсутствии конфликта интересов
Финансирование Исследование проводилось без спонсорской поддержки

Кокина К.Ю., Малиновская Ю.О., Сидоренко А.Б., Мойсюк Я.Г. Тяжелое течение инфекции *Clostridium difficile* после трансплантации печени и почки. *Трансплантология*. 2019;11(4):320–329. <https://doi.org/10.23873/2074-0506-2019-11-4-320-329>

Severe *Clostridium difficile* infection after liver and kidney transplantation

K.Yu. Kokina*, Yu.O. Malinovskaya, A.B. Sidorenko, Ya.G. Moisyuk

Moscow Regional Research and Clinical Institute n.a. M.F. Vladimirskiy,
61/2 Shchepkin St., Moscow 129110 Russia

*Correspondence to: Kseniya Yu. Kokina, Senior Researcher, Gastroenterologist, Department of Liver Transplantation and Surgery, Moscow Regional Research and Clinical Institute n.a. M.F. Vladimirskiy, e-mail: kseniaur@yandex.ru

Recent statistics have shown increased rates of morbidity and mortality from *Clostridium difficile* infection worldwide. This problem is mainly typical for surgical patients and is associated with an antibiotic therapy and a prolonged hospital stay. Recipients of solid organs are at a high risk of developing severe forms of *C. difficile* infection due to immunosuppression. Existing recommendations for the treatment of *C. difficile* infection are based on the severity of the disease and do not consider patients after liver transplantation. The aim of this work is to determine an actual tactics for the diagnosis and treatment of *C. difficile* in organ recipients in clinical practice.

Keywords: *Clostridium difficile*, pseudomembranous colitis, solid organ transplantation

CONFLICT OF INTERESTS Authors declare no conflict of interest
FINANCING The study was performed without external funding

Kokina KYu, Malinovskaya YuO, Sidorenko AB, Moisyuk YaG. Severe *Clostridium difficile* infection after liver and kidney transplantation. *Transplantologiya. The Russian Journal of Transplantation*. 2019;11(4):320–329. (In Russ.). <https://doi.org/10.23873/2074-0506-2019-11-4-320-329>

ААД – антибиотико-ассоциированная диарея

КДИ – Clostridium difficile-инфекция (клостридиальная инфекция)

ВВЕДЕНИЕ

Антибактериальная терапия является неотъемлемой мерой профилактики и лечения инфекционных осложнений у пациентов хирургического профиля. Прогресс фармакологии в области синтеза новых терапевтических агентов обеспечил современных клиницистов арсеналом мощных антибактериальных препаратов широкого спектра действия. Однако продолжительная и не всегда обоснованная антибактериальная терапия может стать причиной серьезных нежелательных явлений. Особое место занимает нарушение микробиоты кишечника, которое может сопровождаться клинически значимой активацией условно-патогенной микрофлоры с развитием антибиотико-ассоциированной диареи (ААД) или псевдомембранозного колита. Известно, что половина случаев диареи у госпитализированных лиц и 90–100% псевдомембранозного колита обусловлены возбудителем Clostridium difficile [1].

В последние годы статистические данные демонстрируют угрожающие темпы роста заболеваемости и смертности от Clostridium difficile-инфекции (КДИ) во всем мире [2]. В большинстве случаев (76,4%) КДИ ассоциирована с медицинскими вмешательствами и проведением антибактериальной терапии [3]. Вместе с тем антибиотики являются наиболее часто назначаемыми лекарственными препаратами и применяются во всех сферах клинической медицины, что подчеркивает важность ориентированности врачей в данной проблеме. В связи с этим в статье будут представлены современные сведения об особенностях эпидемиологии и патогенеза данного инфекционного заболевания, изложены рекомендации по диагностике и лечению C. difficile-ассоциированного колита, а также описан личный опыт успешного лечения КДИ у пациента после трансплантации солидных органов.

Этиология и факторы риска

C. difficile – это грамположительная спорообразующая анаэробная бактерия, которая является частью естественной микробиоты тонкой кишки, преимущественно у новорожденных и лиц пожилого возраста [4], при этом определяется в количестве не более 10^7 КОЕ/мл [5]. Согласно результатам ряда наблюдений, частота бессимп-

томного носительства среди здорового взрослого населения составляет 3%, в то время как у госпитализированных пациентов и больных, длительно находящихся в стационаре, этот показатель достигает 20–30% и 50% соответственно. [6]. Данная статистика объясняется устойчивостью C. difficile к физическим и химическим воздействиям, которые применяются в качестве основных методов стерилизации, а также резистентностью к большинству антибактериальных препаратов, что приводит к персистенции бактерии в госпитальной среде. Трансмиссия возбудителя происходит бытовым путем при контакте с обсемененным медицинским инвентарем (например, предметами ухода за пациентами, стетоскопом, термометром и т.д.), а также загрязненной поверхностью или через руки медперсонала и ухаживающих лиц [7].

Основными факторами риска КДИ являются снижение колонизационной резистентности и нарушение микробиоты кишечника, чаще всего под действием антибактериальной терапии, а также контакт с C. difficile, что чаще всего происходит во время госпитализации в медицинский стационар или учреждение с длительным пребыванием. По данным Н. Huang et al., у больных, подвергшихся госпитализации сроком более двух недель, 3-кратно статистически значимо повышается вероятность возникновения КДИ (отношение шансов = 3,29; доверительный интервал – 95%: 1,59–6,80; $p=0,001$) [8]. Значительным фактором риска является нахождение пациента в помещении, которое до этого занимал пациент с КДИ, на это приходится примерно 10% всех случаев данного заболевания [9].

В случае проведения антибиотикотерапии определен временной интервал, ассоциированный с высоким риском развития КДИ. Так, в период проведения лечения он возрастает в 10 раз и значительно снижается в течение 3 месяцев после прекращения приема препаратов [10]. Внушительные результаты были представлены по итогам многоцентрового ретроспективного когортного исследования в рамках национальной системы здравоохранения по делам ветеранов США, посвященного изучению осложнений периоперационного периода у пациентов кардиохирургического, колопроктологического профилей и после эндопротезирования суставов. Выявлено, что каждый дополнительный день антибио-

тикотерапии повышает риск развития КДИ в 1,5–2 раза, в то время как частота инфекционных осложнений остается на прежнем уровне [11].

КДИ является значимой проблемой для пациентов после трансплантации солидных и полых органов. Частота возникновения КДИ среди реципиентов печени составляет 3–7%, почки – 3,5–16%, поджелудочной железы – 1,5–7,8%, тонкой кишки – 9%, сердца – 15%, легких – 7–31% [12]. Фульминантная форма колита, вызванного *C. difficile*, встречается в 8% случаев среди иммунокомпетентных лиц и в 13% – у реципиентов солидных органов [13]. Риск КДИ наиболее высок в первые 3 месяца после трансплантации, что обусловлено высокими дозами иммуносупрессии, интенсивностью антибактериальной терапии и длительным пребыванием в стационаре [14].

К дополнительным факторам риска инфицирования относятся возраст более 65 лет [15], сопутствующая патология – онкологические заболевания, хронические болезни почек, воспалительные заболевания кишечника, иммуносупрессия, гипоальбуминемия [16, 17], использование ингибиторов протонной помпы [18], эндоскопическое исследование желудочно-кишечного тракта и энтеральное зондовое питание [19].

Традиционно наибольший риск развития КДИ связывают со следующими антибактериальными агентами: клиндамицин, цефалоспорины третьего поколения, пенициллины и фторхинолоны [20]. По результатам анализа данных отчета Системы сообщений о побочных эффектах FDA (FAERS) с 2015 по 2017 г. было выявлено, что максимальное число случаев КДИ наблюдалось при применении группы линкозамидов (клиндамицин), в меньшей степени – монобактамов, комбинированных препаратов с пенициллином, карбапенемов и цефалоспоринов III–IV поколения. Наименьшую взаимосвязь с КДИ имеют макролиды, сульфаниламиды и тетрациклин [21].

Методы диагностики

Известно, что выявление *C. difficile* при культуральном исследовании кишечной микрофлоры не является свидетельством заболевания. КДИ вызывают только токсикогенные штаммы *C. difficile*. Основной патофизиологический эффект *C. difficile* реализуется через экзотоксины А (TcdA), В (TcdB) и бинарный токсин. Действие TcdA и TcdB направлено на нарушение актинового цитоскелета энтероцитов, что приводит к воспалению и некрозу слизистой оболоч-

ки, потере плотных контактов между клетками и увеличению эпителиальной проницаемости. Цитопатический эффект TcdB в 10 раз сильнее, чем аналогичный эффект TcdA. Еще в начале периода изучения КДИ было установлено, что тяжелое течение инфекционного процесса характерно для штаммов *C. difficile*, продуцирующих оба TcdA и TcdB. А в случае отсутствия синтеза токсина А заболевание не является клинически значимым [22, 23]. Бинарный токсин был описан относительно недавно у высоковирулентных штаммов *C. difficile* NAP1/BI/027. Он усиливает адгезию и колонизацию *C. difficile*, а также интенсифицирует продукцию TcdA и TcdB в 16–23 раза. В связи с этим данный штамм ассоциируется с тяжелыми формами КДИ [24, 25].

Манифестация КДИ может варьировать от легкой диареи до тяжелых и фатальных форм колита. Классическими симптомами заболевания являются водянистый стул более 3 раз за сутки, схваткообразные боли в животе, в ряде случаев – повышение температуры тела. При развитии токсического мегаколона, напротив, может наблюдаться урежение стула, сопровождающееся симптомами раздражения брюшины, появлением выпота в брюшной полости, гиповолемией. Дальнейшее прогрессирование КДИ приводит к перфорации кишки, перитониту, септическому шоку и полиорганной недостаточности [26].

В целом диагностика КДИ основывается на особых признаках клинической картины в комбинации с лабораторными тестами, при этом решение о необходимости терапии является клиническим и может быть обоснованным даже в случае отрицательных результатов всех лабораторных тестов [27]. Применение алгоритмов быстрой диагностики может позволить сократить ненужное терапевтическое вмешательство и вовремя предпринять меры контроля инфекции. Однако оптимальный метод лабораторной диагностики КДИ пока не определен. Международные рекомендации предлагают двухэтапные диагностические алгоритмы: определение наличия глютаматдегидрогеназы или амплификации нуклеиновых кислот в образце стула с последующим исследованием токсинов А/В. Однако в настоящее время в РФ доступным в рутинной практике диагностическим анализом является лишь экспресс-тест для определения токсинов *C. difficile* [28]. Данный метод частично отвечает требованиям эталонного скринингового теста. Преимуществом данной методики являются легкая воспроизводимость, быстрота выполнения и высокая специфичность исследова-

ния (~ 95%). Тем не менее, чувствительность теста может варьировать в пределах 60–90% [4].

Инструментальные методы исследования информативны лишь для диагностики тяжелых форм КДИ. При рентгенологическом исследовании можно наблюдать дилатацию кишки. Компьютерная томография выявляет утолщение кишечной стенки, изменения жировой ткани, окружающей кишечник, асцит и гидроторакс [29]. В качестве части диагностического обследования эндоскопия нижнего отдела желудочно-кишечного тракта может использоваться для визуализации слизистой оболочки толстой кишки, выявления воспаления или псевдомембран и забора образцов ткани или стула в случае высокой клинической настороженности, при неубедительных лабораторных исследованиях [30].

Рекомендации по лечению

За последние годы существенно изменились терапевтические подходы в лечении инфекции *C. difficile*. Согласно актуальным рекомендациям, для определения лечебной тактики следует первоначально оценить степень тяжести процесса, а также исключить наличие в анамнезе предшествующих эпизодов инфекции. Рецидив КДИ определяется как возобновление типичных симптомов заболевания в течение 8 недель после предыдущего эпизода с лабораторно подтвержденной реконвалесценцией. Ранжирование по степени тяжести течения заболевания, вызванного *C. difficile*, проводят на основании лабораторных параметров и клинических симптомов. Данная классификация выделяет следующие варианты [31]:

– неосложненное течение ("mild-to-moderate") инфекции исключает наличие одного из проявлений тяжелого и фульминантного процесса; лабораторно – лейкоцитоз менее 15×10^9 /л и креатинин менее 1,5 мг/дл (133 мкмоль/л), клинически характеризуется умеренными абдоминальными болями и диареей до 4 раз в сутки;

– тяжелое течение сопровождается следующим симптомокомплексом: водянистый стул до 20 раз/сут, признаки дегидратации, лейкоцитоз более 15×10^9 /л, повышение уровня креатинина в крови более 1,5 от верхней границы нормы или более 1,5 мг/дл (133 мкмоль/л);

– фульминантное течение можно диагностировать в случае развития хотя бы одного из следующих состояний: сосудистый коллапс, шок,

сепсис, мегаколон, перфорация кишечника, а также при возникновении потребности в проведении реанимационных мероприятий и/или резекции толстой кишки.

В рекомендациях European Society of Clinical Microbiology and Infectious Diseases (ESCMID) по терапии инфекций, вызванных *C. difficile* [32], в случае первого эпизода КДИ с неосложненным течением и ассоциированного с антибактериальной терапией целесообразно прекращение приема причинного препарата и наблюдение за клиническим ответом в течение 48 часов. Однако у пациентов должны тщательно отслеживаться любые признаки клинического ухудшения, при возникновении которых им должно быть немедленно назначено лечение. В данной ситуации пероральная антибактериальная терапия включает метронидазол внутрь по 500 мг 3 раза в сутки в течение 10 дней, либо ванкомицин внутрь по 125 мг 4 раза в сутки в течение 10 дней, либо фидаксомицин¹ внутрь по 200 мг 3 раза в сутки в течение 10 дней. В случае невозможности пероральной терапии – метронидазол внутривенно в дозе 500 мг 3 раза в сутки в течение 10 дней.

При тяжелой КДИ следует начать антибактериальную терапию ванкомицином перорально – по 125 мг 4 раза в сутки в течение 10 дней или фидаксомицином – по 200 мг 2 раза в сутки в течение 10 дней. Также может быть рассмотрена возможность увеличения дозы ванкомицина до 500 мг 4 раза в сутки в течение 10 дней.

Для фульминантной формы предпочтительным вариантом является пероральный прием ванкомицина в дозе 500 мг 4 раза в сутки. При кишечной непроходимости ванкомицин можно также использовать ректально – 500 мг растворить в 100 мл физиологического раствора, вводить каждые 6 часов в виде удерживаемой клизмы.

При первом рецидиве используется ванкомицин по 125 мг 4 раза в сутки в течение 10 дней, если для терапии начального эпизода применялся метронидазол. В случае, если для лечения начального эпизода применялся ванкомицин, рекомендована терапия со снижением дозы или пульс-терапия ванкомицином: 125 мг 4 раза в сутки в течение 10–14 дней, 2 раза в сутки в течение недели, 1 раз в сутки в течение недели и далее каждые 2 или 3 дня в течение 2–8 недель или фидаксомицин 200 мг 2 раза в сутки в течение 10 дней. При втором и последующих эпизодах применяют ванкомицин со снижением дозы или пульс-терапию, или ванкомицин по 125 мг

¹ В настоящее время фидаксомицин не зарегистрирован на территории РФ.

4 раза в сутки внутрь в течение 10 дней с переходом на рифаксимин по 400 мг 3 раза в сутки в течение 20 дней, или фидаксомидин по 200 мг 2 раза в сутки в течение 10 дней. В некоторых случаях может быть использована трансплантация фекальной микробиоты.

Для пациентов после трансплантации солидных органов в случае развития тяжелых форм КДИ, а также при рецидивах КДИ может потребоваться снижение дозы иммуносупрессии и исключение профилактической терапии сульфаметоксазол-триметопримом (таблица).

В настоящее время четко не определено значение пробиотиков для профилактики и лечения КДИ. Согласно международным рекомендациям, указания на применение пробиотиков отсутствуют. Российской ассоциацией гастроэнтерологов предлагается назначение препаратов, содержащих *Bifidobacterium bifidum*, *Bifidobacterium longum*, *Bifidobacterium infantis*, *Lactobacillus rhamnosus* сроком не менее 3 месяцев только после завершения курса специфической антибактериальной терапии *C. difficile*. Зарубежные источники сообщают о нескольких метаанализах, показавших снижение риска развития КДИ более чем на 50% у госпитализированных взрослых индивидуумов при назначении пробиотиков непо-

средственно перед началом антибактериальной терапии [34–36].

Согласно рекомендациям, хирургическое лечение следует проводить в объеме тотальной колэктомии с илеостомией в случае перфорации толстой кишки, токсического мегаколона, развития «острого живота» и тяжелой кишечной непроходимости, а также при наличии синдрома системного воспаления и ухудшении клинического состояния, резистентного к проводимой антибиотикотерапии. По мнению авторов, оперативное вмешательство предпочтительно осуществить до того, как течение колита станет очень тяжелым. В качестве маркера тяжести течения может служить уровень лактата сыворотки крови (более 5 ммоль/л) [37].

В нашей практике наблюдались случаи развития КДИ в раннем послеоперационном периоде у пациентов после трансплантации печени и почки.

Клиническое наблюдение

Мужчина, 46 лет. Из анамнеза – в марте 2014 г. перенес ортотопическую трансплантацию печени по поводу цирроза печени в исходе вирусного гепатита. Подобрана иммуносупрессивная терапия с применением препаратов такролимуса и микофенолата мофетила. В течение последующих лет наблюдалось постепенное нарастание азотемии и прогрес-

Таблица. Рекомендации по терапии колита, вызванного *Clostridium difficile* у взрослых после трансплантации печени [33]
Table. Recommendations on the therapy for colitis caused by *Clostridium difficile* in adults after liver transplantation [33]

Клиническая картина	Рекомендуемая терапия	Альтернативная схема лечения	Комментарии
Первый эпизод, неосложненное течение mild-to-moderate	Метронидазол 500 мг 4 раза в сутки – 14 дней	Ванкомицин 125 мг 4 раза в сутки в течение 10 дней – пероральная форма	Диагноз основан на определении токсинов А и В методом ИФА, или исследовании токсигенной культуры, или ПЦР <i>C. difficile</i> . Исключение других патогенных факторов (например, CMV-инфекция). В случае отрицательных тестов рассмотреть возможность колоноскопии или компьютерной томографии
Первый эпизод, тяжелое/фульминантное течение	Ванкомицин 250 мг 4 раза в сутки пероральная форма или через назогастральный зонд и метронидазол 500 мг в/в 4 раза в сутки	При кишечной непроходимости добавить ректальное введение ванкомицина. Рассмотреть дополнительное назначение рифаксимицина 400 мг 2 раза в сутки	Уменьшить иммуносупрессию. Рассмотреть показания для проведения колэктомии
Рецидив	Ванкомицин, пероральная форма – может понадобиться пролонгированная терапия: 250 мг 4 раза в сутки в течение 3–4 недель либо терапия со снижением дозы: 250 мг 4 раза в сутки – 2 недели, 125 мг 4 раза в сутки – 2 недели, 125 мг 2 раза в сутки – 4 недели	—	Рассмотреть возможность исключения профилактической антибактериальной терапии (сульфаметоксазол-триметоприм). Снижение иммуносупрессии

сирование хронической почечной недостаточности. С октября 2018 г. начата заместительная почечная терапия программным гемодиализом и в декабре 2018 г. проведена аллотрансплантация почки от трупного донора. Назначена трехкомпонентная иммуносупрессивная терапия: пациент переведен на пролонгированную форму такролимуса в комбинации с микофеноловой кислотой и преднизолоном в дозе 30 мг с постепенным снижением до поддерживающей дозы 4 мг. По истечении 3 месяцев развитие лейкопении до $2,7 \times 10^9/\text{л}$ послужило основанием для отмены микофеноловой кислоты.

В послеоперационном периоде у пациента наблюдались эпизоды лихорадки, обусловленные формированием стриктуры лоханочно-мочеточникового сегмента трансплантата почки, мочевой инфекцией. В течение 3 месяцев больного неоднократно госпитализировали в хирургический стационар для проведения инвазивных манипуляций: чрескожная пункционная нефростомия, стентирование мочеточника. С целью лечения и профилактики инфекционных осложнений проводили антибактериальную терапию с применением сульфаметоксазола-триметоприма, фторхинолонов и меропенема.

В апреле 2019 г. после очередного эпизода мочевой инфекции пациент госпитализирован в хирургический стационар для проведения реконструктивной операции – пиелоуретеростомии с использованием мочеточника собственной почки. Интраоперационно выявлен массивный спаечный процесс брюшной полости. При проведении адгезиолизиса произошла перфорация тонкой кишки, дефект которой был ушит. В послеоперационном периоде на 9-е сутки в связи с эвентрацией проведено ушивание передней брюшной стенки. Периоперационный период сопровождался длительной антибактериальной и противогрибковой терапией, включавшей последовательное назначение препаратов: цефтриаксон, имипенем/циластатин в сочетании с метронидазолом, цефоперазон/сульбактам, флуконазол в лечебных дозах в соответствии с результатами бактериологического исследования мочи, раневого отделяемого (*Klebsiella pneumoniae*, *Candida albicans*). На 21-е сутки послеоперационного периода отмечены жалобы на вздутие, спастические боли в животе, жидкий кашицеобразный стул до 7 раз в сутки без патологических примесей. Заподозрена ААД, произведена отмена антибактериальной терапии, назначены спазмолитики, ферменты и пробиотические препараты, содержащие *Lactobacillus acidophilus* и *Bifidobacterium animalis subsp. lactis*. Тем не менее, наблюдали отрицательную динамику: частота дефекаций увеличилась до 20 раз в сутки, стул приобрел водянистый характер, отмечалась лихорадка до 38°C , значительно увеличился объем отделяемого по дренажам из брюшной полости со 100 мл до 4800 мл в сутки в виде прозрачной асцитической жидкости, вместе с тем зарегистрирована олигоанурия.

По данным лабораторного исследования отмечено постепенное нарастание лейкоцитоза до $11 \times 10^9/\text{л}$ с палочкоядерным сдвигом – 9%, повышение уровня в крови С-реактивного протеина до 142 мг/дл, креатинина с 172 до 350 ммоль/л, прогрессирование гипоальбуминемии до 17 г/л. Также в анализе крови наблюдались значимые нарушения кислотно-основного и электролитного состояния: гипонатриемия (до 124 ммоль/л) и ацидоз (до 7,27). При ультразвуковом исследовании отмечено нарастание объема свободной жидкости в брюшной полости и утолщение стенки кишечника до 14 мм (рисунок). По данным рентгенологического исследования органов грудной клетки выявлен двусторонний гидроторакс. Анализ крови на определение ДНК цитомегаловируса с помощью полимеразной цепной реакции показал отрицательный результат. С целью исключения КДИ проведен экспресс-тест на выявление токсинов *C. difficile* А и В. Результаты анализа подтвердили наличие TcdA и TcdB в образце стула пациента.

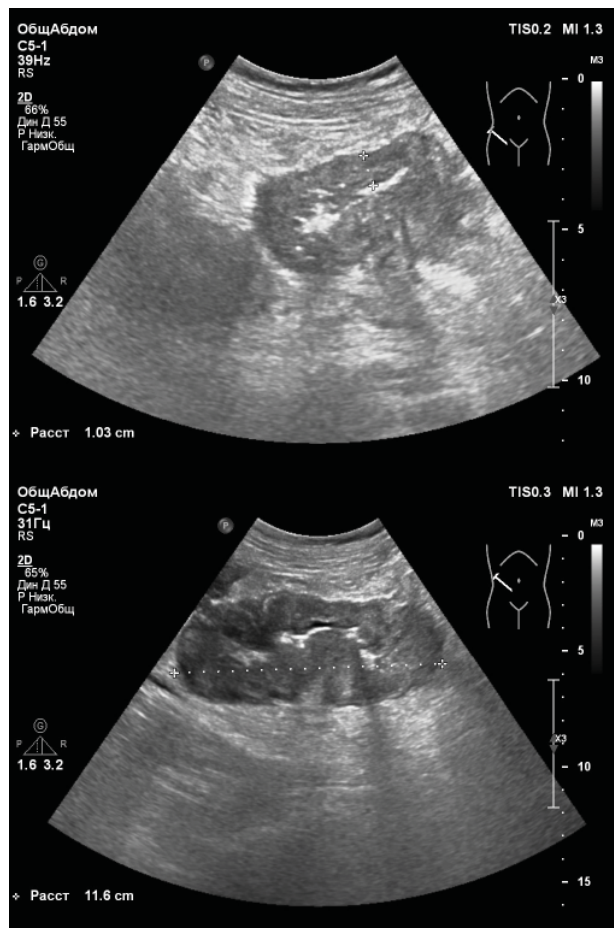


Рисунок. Утолщение стенки толстой кишки по данным ультразвукового исследования брюшной полости

Figure. The colon wall thickening at abdominal ultrasonography examination

На основании клинической картины в сочетании с результатами лабораторных анализов поставлен диагноз: антибиотико-ассоциированный колит, обусловленный *C. difficile*. Назначена специфическая антибактериальная терапия: ванкомицин по 500 мг 4 раза в сутки перорально курсом на 10 дней. В связи с нарастанием одышки проведено дренирование левой плевральной полости. В качестве патогенетического лечения пациенту проводили инфузию кристаллоидов, коррекцию гипоальбуминемии посредством внутривенного введения альбумина, свежезамороженной плазмы в соответствии с расчетом потерь белка не менее 8 г на 1 литр выделенной коллоидной жидкости. На фоне диареи и развившейся анурии у пациента наблюдалось нарастание концентрации такролимуса, что потребовало сделать перерыв введения препарата в течение 2 дней, далее снизить дозу иммуносупрессии в 2 раза до момента восстановления диуреза.

На 3-и сутки проводимой терапии зарегистрирована незначительная положительная динамика: купирована лихорадка, частота стула сократилась до 6–10 раз в сутки. В то же время сформировавшиеся электролитные нарушения и гипоальбуминемия не позволяли купировать анурию и массивные потери коллоидов по дренажам из брюшной и плевральной полостей.

На 7-й день терапии ванкомицином частота дефекаций не превышала 6 раз в сутки, стул приобрел кашицеобразный характер, отмечено уменьшение спастических болей в животе, появился аппетит. К терапии добавлен рифаксимин в дозе 400 мг 3 раза в сутки. По данным лабораторного исследования зарегистрировано разрешение лейкоцитозной реакции и лейкоцитоза, повышение уровня альбумина до 23 г/л. Несмотря на сохраняющуюся анурию и выделение трансудата до 1 литра в сутки из брюшной и плевральной полостей, принято решение об удалении дренажей. В первые сутки после манипуляции получено 2300 мл мочи. В дальнейшем наблюдалось восстановление диуреза с разрешением асцита и гидроторакса.

После завершения курса 10-дневной терапии ванкомицином проведен повторный экспресс-тест на наличие TcdA и TcdB в образце стула – получен отрицательный результат.

На 24-е сутки от начала терапии ванкомицином пациент выписан из стационара со стабильной функцией трансплантатов печени и почки: в крови общий билирубин – 9,1 мкмоль/л, альбумин – 37 г/л, международное нормализованное отношение – 1,04, протромбин – 91%, уровень аланинаминотрансферазы – 15 Е/л, аспартатаминотрансферазы – 20 Е/л, щелочной фосфатазы – 96 Е/л, гамма-глутаминтранспептидазы – 28 Е/л, креатинина – 184 мкмоль/л, мочевины – 14,7 ммоль/л. Пациенту были даны рекомендации продолжить иммуносупрессивную терапию: такролимус про-

лонгированного действия – 15 мг в сутки, преднизолон – 5 мг, энноксапарин – 0,4 мл 2 раза в сутки, антимикотическая терапия, ингибиторы протонной помпы. На момент написания статьи прошло 3 месяца после выписки. За это время сохраняется удовлетворительная функция трансплантатов печени и почки, возобновления симптомов КДИ не наблюдалось.

ЗАКЛЮЧЕНИЕ

Как показывает анализ литературы и наш опыт, *Clostridium difficile*-инфекция становится наиболее часто встречающейся нозокомиальной антибиотико-ассоциированной инфекцией. Даже неосложненные формы в сочетании с тяжелой сопутствующей патологией, особенно в послеоперационном периоде, могут значительно осложнять состояние пациента. В связи с этим большая часть случаев клостридиальной инфекции характеризуется агрессивным течением. Для предотвращения развития *Clostridium difficile*-инфекции необходимо избегать необоснованного назначения антибактериальных препаратов высокого риска, ограничить период хирургической антимикробной профилактики моментом закрытия кожи и по возможности сократить сроки госпитализации, особенно у лиц старше 65 лет. В условиях невозможности соблюдения данных условий должна быть настороженность в отношении возникновения *Clostridium difficile*-инфекции. В случае подозрения на развитие клостридиальной инфекции необходимо незамедлительно провести диагностические мероприятия по определению токсинов *C. difficile* и своевременно начать этиотропную терапию. Важным противоэпидемиологическим мероприятием является изоляция пациента с подтвержденным диагнозом *Clostridium difficile*-инфекции, тщательная текущая и генеральная уборка с применением дезсредств, а также обработка рук медицинского персонала и медицинского инвентаря в соответствии с санитарно-эпидемиологическими правилами и нормативами. Последнее становится все более важным фактором с признанием того, что снижение передачи вирулентных штаммов является ключевым способом контроля *Clostridium difficile*-инфекции в условиях хирургического стационара. Приведенное наблюдение подтверждает особо тяжелый характер течения *Clostridium difficile*-инфекции у пациентов после трансплантации солидных органов.

Литература / References

- Martin JS, Monaghan TM, Wilcox MH. Clostridium difficile infection: epidemiology, diagnosis and understanding transmission. *Nat Rev Gastroenterol Hepatol*. 2016;13(4):206–216. PMID: 26956066 <https://doi.org/10.1038/nrgastro.2016.25>
- Kurti Z, Lovasz BD, Mandel MD, Csima Z, Golovics PA, Csako BD, et al. Burden of Clostridium difficile infection between 2010 and 2013: Trends and outcomes from an academic center in Eastern Europe. *World J Gastroenterol*. 2015;21(21):6728–6735. PMID: 26074711 <https://doi.org/10.3748/wjg.v21.i21.6728>
- European Centre for Disease Prevention and Control. Healthcare-associated infections: Clostridium difficile infections. Annual epidemiological report for 2016. Stockholm, Sweden: ECDC, 2018.
- Bassetti M, Villa G, Pecori D, Arzese A, Wilcox M. Epidemiology, diagnosis and treatment of Clostridium difficile infection. *Expert Rev Anti Infect Ther*. 2012;10(12):1405–1423. PMID: 23253319 <https://doi.org/10.1586/eri.12.135>
- Ивашкин В.Т., Ющук Н.Д., Маев И.В., Лапина Т.Л., Полуэктова Е.А., Шифрин О.С. и др. Рекомендации Российской гастроэнтерологической ассоциации по диагностике и лечению Clostridium difficile-ассоциированной болезни. *Российский журнал гастроэнтерологии, гепатологии, колопроктологии*. 2016;26(5):56–65. Ivashkin VT, Yushchuk ND, Mayev IV, Lapina TL, Poluektova YA, Shifrin OS, et al. Diagnostics and treatment of Clostridium difficile-associated disease: Guidelines of the Russian gastroenterological association. *Russian Journal of Gastroenterology, Hepatology, Coloproctology*. 2016;26(5):56–65. (In Russ.). <https://doi.org/10.22416/1382-4376-2016-26-5-56-65>
- Goudarzi M, Seyedjavadi SS, Goudarzi H, Mehdizadeh E. Clostridium difficile Infection: epidemiology, pathogenesis, risk factors, and therapeutic options. *Scientifica (Cairo)*. 2014;2014:916826. PMID: 24991448 <https://doi.org/10.1155/2014/916826>
- Николаева И.В., Шестакова И.В., Муртазина Г.Х. Современные стратегии диагностики и лечения Clostridium difficile-инфекции (обзор литературы). *Acta Biomedica Scientifica*. 2018;3(1):34–42. Nikolaeva IV, Shestakova IV, Murta-zina GK. Current strategies for diagnosis and treatment of Clostridium difficile-infection (literature review). *Acta Biomedica Scientifica*. 2018;3(1):34–42. (In Russ.). <https://doi.org/10.29413/ABS.2018-3.1.5>
- Huang H, Wu S, Chen R, Xu S, Fang H, Weintraub A, et al. Risk factors of Clostridium difficile infections among patients in a university hospital in Shanghai, China. *Anaerobe*. 2014;(30):65–69. PMID: 25219941 <https://doi.org/10.1016/j.anaerobe.2014.08.015>
- Shaughnessy MK, Micieli RL, DePestel DD, Arndt J, Strachan CL, Welch KB, et al. Evaluation of hospital room assignment and acquisition of Clostridium difficile infection. *Infect Control Hosp Epidemiol*. 2011;32(3):201–206. PMID: 21460503 <https://doi.org/10.1086/658669>
- Hensgens MP, Goorhuis A, Dekkers OM, Kuijper EJ. Time interval of increased risk for Clostridium difficile infection after exposure to antibiotics. *J Antimicrob Chemother*. 2012;3(67):742–748. PMID: 22146873 <https://doi.org/10.1093/jac/dkr508>
- Branch-Elliman W, O'Brien W, Strymish J, Itani K, Wyatt C, Gupta K. Association of duration and type of surgical prophylaxis with Antimicrobial-associated adverse events. *JAMA Surg*. 2019;154(7):590–598. PMID: 31017647 <https://doi.org/10.1001/jamasurg.2019.0569>
- Riddle DJ, Dubberke ER. Clostridium difficile infection in solid organ transplant recipients. *Curr Opin Organ Transplant*. 2008;13(6):592–600. PMID: 19060548 <https://doi.org/10.1097/MOT.0b013e3283186b51>
- Dullal RM, Harbrecht BG, Boujoukas AJ, Sirio CA, Farkas LM, Lee KK, et al. Fulminant Clostridium difficile: An underappreciated and increasing cause of death and complications. *Ann Surg*. 2002;235(3):363–372. PMID: 11882758 <https://doi.org/10.1097/00000658-200203000-00008>
- Albright JB, Bonatti H, Mendez J, Kramer D, Stauffer J, Hinder R, et al. Early and late onset Clostridium difficile-associated colitis following liver transplantation. *Transpl Int*. 2007;20(10):856–866. PMID: 17854444 <https://doi.org/10.1111/j.1432-2277.2007.00530.x>
- Lessa FC, Mu Y, Bamberg WM, Bel-davs ZG, Dumiaty GK, Dunn JR, et al. Burden of Clostridium difficile infection in the United States. *N Engl J Med*. 2015;372(9):825–834. PMID: 25714160 <https://doi.org/10.1056/NEJMoa1408913>
- Vecchio AL, Zacur GM. Clostridium difficile infection: an update on epidemiology, risk factors, and therapeutic options. *Curr Opin Gastroenterol*. 2012;28(1):1–9. PMID: 22134217 <https://doi.org/10.1097/MOG.0b013e32834bc9a9>
- Dinh A, Le Monnier A, Emery C, Alami S, Torretton É, Duburcq A, et al. Predictors and burden of hospital readmission with recurrent Clostridioides difficile infection: a French nationwide inception cohort study. *Eur J Clin Microbiol Infect Dis*. 2019;38(7):1297–1305. PMID: 30941532 <https://doi.org/10.1007/s10096-019-03552-9>
- Cao F, Chen CX, Wang M, Liao HR, Wang MX, Hua SZ, et al. Updated meta-analysis of controlled observational studies: proton-pump inhibitors and risk of Clostridium difficile infection. *J Hosp Infect*. 2018;98(1):4–13. PMID: 28842261 <https://doi.org/10.1016/j.jhin.2017.08.017>
- Wijarnpreecha K, Sornprom S, Thongprayoon C, Phatharacharukul P, Cheungpasitporn W. Nasogastric tube and outcomes of Clostridium difficile infection: a systematic review and meta-analysis. *J Evid Based Med*. 2018;11(1):40–45. PMID: 29322624 <https://doi.org/10.1111/jebm.12288>
- Owens RC, Donskey CJ, Gaynes RP, Loo VG, Muto CA. Antimicrobial-associated risk factors for Clostridium difficile infection. *Clin Infect Dis*. 2008;46(Suppl1):S19–31. PMID: 18177218 <https://doi.org/10.1086/521859>
- Teng C, Reveles KR, Obodozie-Ofoegbu OO, Frei CR. Clostridium difficile Infection Risk with Important Antibiotic Classes: An Analysis of the FDA Adverse Event Reporting System. *Int J Med Sci*. 2019;16(5):630–635. PMID: 31217729 <https://doi.org/10.7150/ijms.30739>
- Alfa MJ, Kabani A, Lysterly D, Moncrief S, Neville LM, Al-Barrak A, et al. Characterization of a toxin A-negative, toxin B-positive strain of Clostridium difficile responsible for a nosocomial outbreak of Clostridium difficile-associated diarrhea. *J Clin Microbiol*. 2000;38(7):2706–2714. PMID: 10878068
- Sambol SP, Merrigan MM, Lysterly D, Gerding DN, Johnson S. Toxin gene analysis of a variant strain of Clostridium difficile that causes human clinical disease. *Infect Immun*. 2000;68(10):5480–5487. PMID: 10992443 <https://doi.org/10.1093/infdis/jaa001>

org/10.1128/iai.68.10.5480-5487.2000

24. Norman JM, Handley SA, Baldridge MT, Droit L, Liu CY, Keller BC, et al. Disease-specific Alterations in the enteric virome in inflammatory bowel disease. *Cell*. 2016;160(3):447–460. PMID: 25619688 <https://doi.org/10.1016/j.cell.2015.01.002>

25. Gerding DN, Johnson S, Rupnik M, Aktories K. Clostridium difficile binary toxin CDT: Mechanism, epidemiology, and potential clinical importance. *Gut Microbes*. 2014;5(1):15–17. PMID: 24253566 <https://doi.org/10.4161/gmic.26854>

26. Осадчук М.А., Свистунов А.А. Антибиотикоассоциированная диарея в клинической практике. *Вопросы современной педиатрии*. 2014;13(1):102–108. Osadchuk MA, Svistunov AA. Antibiotic-associated diarrhea in clinical practice. *Current Pediatrics*. 2014;13(1):102–108. (In Russ.). <https://doi.org/10.15690/vsp.v13i1.918>

27. Crobach MJ, Planche T, Eckert C, Barbut F, Terveer EM, Dekkers OM, et al. European Society of Clinical Microbiology and Infectious Diseases: update of the diagnostic guidance document for Clostridium difficile infection. *Clin Microbiol Infect*. 2016;22(Suppl4):S63–81. PMID: 27460910 <https://doi.org/10.1016/j.cmi.2016.03.010>

28. Козлов Р.С., Шельгын Ю.А., Веселов А.В., Дехнич А.В., Зубарева Н.А. и др. Обзор обновленных практических рекомендаций Американского общества по инфекционным болезням (IDSA) и Американского общества эпидемиологии здравоохранения (SHEA) по инфекциям, вызванным Clostridium difficile, у детей и взрослых. *Клиниче-*

ская микробиология и антимикробная химиотерапия. 2018;20(2):76–124. Kozlov RS, Shelygin YuA, Veselov AV, Dekhnich AV, Zubareva NA, Ershova ON, et al. Review of updated clinical practice guidelines of the Infectious Diseases Society of America (IDSA) and Society for Healthcare Epidemiology of America (SHEA) for Clostridium difficile infection in adults and children. *Clinical Microbiology and Antimicrobial Chemotherapy*. 2018;20(2):76–124.

29. Valiquette L, Pépin J, Do XV, Nault V, Beaulieu AA, Bédard J, et al. Prediction of complicated Clostridium difficile infection by pleural effusion and increased wall thickness on computed tomography. *Clin Infect Dis*. 2009;49(4):554–560. PMID: 19591596 <https://doi.org/10.1086/600879>

30. Burkart NE, Kwaan MR, Shepela C, Madoff RD, Wang Y, Rothenberger DA, et al. Indications and relative utility of lower endoscopy in the management of Clostridium difficile infection. *Gastroenterol Res Pract*. 2011;2011:626582. PMID: 22028704 <https://doi.org/10.1155/2011/626582>

31. McDonald LC, Gerding DN, Johnson S, Bakken JS, Carroll KC, Coffin SE, et al. Clinical practice guidelines for clostridium difficile infection in adults and children: 2017 Update by the Infectious Diseases Society of America (IDSA) and Society for Healthcare Epidemiology of America (SHEA). *Clin Infect Dis*. 2018;66(7):987–994. PMID: 29562266 <https://doi.org/10.1093/cid/ciy149>

32. Debast SB, Bauer MP, Kuijper EJ. European Society of Clinical Microbiology and Infectious Diseases: update of the

treatment guidance document for Clostridium difficile infection. *Clin Microbiol Infect*. 2014;20(Suppl2):1–26. PMID: 24118601 <https://doi.org/10.1111/1469-0691.12418>

33. Kumar D, Humar A. (eds.) *The AST Handbook of transplant infections*. Philadelphia: John Willey & Sons Ltd; 2011.

34. Shen NT, Maw A, Tmanova LL, Pino A, Ancy K, Crawford CV, et al. Timely use of probiotics in hospitalized adults prevents Clostridium difficile infection: a systematic review with meta-regression analysis. *Gastroenterology*. 2017;152(8):1889–1900. PMID: 28192108 <https://doi.org/10.1053/j.gastro.2017.02.003>

35. Pattani R, Palda VA, Hwang SW, Shah PS. Probiotics for the prevention of antibiotic-associated diarrhea and Clostridium difficile infection among hospitalized patients: systematic review and metaanalysis. *Open Med*. 2013;7(2):e56–e67. PMID: 24348885

36. Goldenberg J.Z., Yap C, Lytvyn L, Lo CK, Beardsley J, Mertz D, et al. Probiotics for the prevention of Clostridium difficile-associated diarrhea in adults and children. *Cochrane Database Syst Rev*. 2017;12:CD006095. PMID: 29257353 <https://doi.org/10.1002/14651858.CD006095.pub4>

37. Neal MD, Alverdy JC, Hall DE, Simmons RL, Zuckerbraun BS. Diverting loop ileostomy and colonic lavage: an alternative to total abdominal colectomy for the treatment of severe, complicated Clostridium difficile associated disease. *Ann Surg*. 2011;254(3):423–427. PMID: 21865943 <https://doi.org/10.1097/SLA.0b013e31822ade48>

Информация об авторах

**Ксения Юрьевна
Кокина**

старший научный сотрудник, врач-гастроэнтеролог отделения трансплантации и хирургии печени ГБУЗ МО МОНИКИ им. М.Ф. Владимирского, <https://orcid.org/0000-0003-4864-1483>

**Юлия Олеговна
Малиновская**

научный сотрудник, врач-гастроэнтеролог отделения трансплантации и хирургии печени ГБУЗ МО МОНИКИ им. М.Ф. Владимирского, <https://orcid.org/0000-0003-4580-278X>

**Алексей Борисович
Сидоренко**

младший научный сотрудник, врач-хирург отделения трансплантации и хирургии печени ГБУЗ МО МОНИКИ им. М.Ф. Владимирского, <https://orcid.org/0000-0003-2019-7878>

**Ян Геннадиевич
Мойсюк**

проф., д-р мед. наук, руководитель отдела трансплантологии ГБУЗ МО МОНИКИ им. М.Ф. Владимирского, <https://orcid.org/0000-0002-0002-9183>

Information about authors

Kseniya Yu. Kokina

Senior Researcher, Gastroenterologist, Department of Liver Transplantation and Surgery, Moscow Regional Research and Clinical Institute n.a. M.F. Vladimirskiy, <https://orcid.org/0000-0003-4864-1483>

Yuliya O. Malinovskaya

Research Associate, Gastroenterologist, Department of Liver Transplantation and Surgery, Moscow Regional Research and Clinical Institute n.a. M.F. Vladimirskiy, <https://orcid.org/0000-0003-4580-278X>

Aleksey B. Sidorenko

Junior Researcher, Surgeon, Department of Liver Transplantation and Surgery, Moscow Regional Research and Clinical Institute n.a. M.F. Vladimirskiy, <https://orcid.org/0000-0003-2019-7878>

Yan G. Moisyuk

Prof., Dr. Med. Sci., Head of the Department of Transplantation at Moscow Regional Research and Clinical Institute n.a. M.F. Vladimirskiy, <https://orcid.org/0000-0002-0002-9183>

Статья поступила: 17.09.2019

Received: September 17, 2019

Статья принята в печать: 26.09.2019

Accepted for publication: September 26, 2019