https://doi.org/10.23873/2074-0506-2020-12-4-319-331

CC BY 4.0

Серонегативный фиброзирующий холестатический гепатит С после ретрансплантации печени, проведенной по поводу нерезектабельных метастазов нейроэндокринного рака тонкой кишки

С.Э. Восканян[1], В.Е. Сюткин[1,2], М.В. Шабалин✉[1], А.И. Артемьев[1], И.Ю. Колышев[1], А.Н. Башков[1], А.М. Борбат[1], К.К. Губарев[1], М.В. Попов[1], А.П. Мальцева[1]

[1] ФГБУ ГНЦ ФМБЦ им. А.И. Бурназяна ФМБА России, 123098, Россия, Москва, ул. Маршала Новикова, д. 23;

[2] ГБУЗ «НИИ скорой помощи им. Н.В. Склифосовского ДЗМ», 129090, Россия, Москва, Большая Сухаревская пл., д. 3

✉Автор, ответственный за переписку: Максим Вячеславович Шабалин, канд. мед. наук, врач-хирург Центра хирургии и трансплантологии ФГБУ ГНЦ ФМБЦ им. А.И. Бурназяна ФМБА России, shabalin.max.v@mail.ru

Аннотация

Приводим наблюдение необычной причины дисфункции трансплантата печени – серонегативного фиброзирующего холестатического гепатита С у больной, перенесшей аллотрансплантацию печени от посмертного донора по поводу нерезектабельных метастазов нейроэндокринного рака тонкой кишки и ретрансплантацию фрагмента правой доли печени от родственного донора по поводу первично нефункционирующего трансплантата. Послеоперационный период осложнился тромбозом печеночной артерии, кровоизлиянием в головной мозг, острым клеточным отторжением, двухсторонней полисегментарной пневмонией, кровотечением в мягкие ткани шеи, тяжелой гнойной раневой инфекцией и сепсисом. Необходимость проведения антикоагулянтной терапии и отсутствие антител к вирусу гепатита С в крови затруднили раннюю диагностику фиброзирующего холестатического гепатита. Противовирусная терапия современными препаратами привела к полному клиническому и вирусологическому излечению. По данным контрольного обследования через, 240 суток после операции признаков прогрессирования рака и дисфункции трансплантата не выявлено. Трансплантация печени у данной больной явилась радикальным и эффективным методом лечения нерезектабельных метастазов нейроэндокринного рака тонкой кишки, а распознавание и адекватное лечение фиброзирующего холестатического гепатита С позволило сохранить трансплантат и жизнь пациентки.

Ключевые слова: нейроэндокринный рак тонкой кишки, метастазы, фиброзирующий холестатический гепатит С, серонегативный гепатит С, возвратный гепатит С, аллотрансплантат печени, дисфункция, трансплантация печени, осложнения

Конфликт интересов Авторы заявляют об отсутствии конфликта интересов
Финансирование Исследование проводилось без спонсорской поддержки

Для цитирования: Восканян С.Э., Сюткин В.Е., Шабалин М.В., Артемьев А.И., Колышев И.Ю., Башков А.Н. и др. Серонегативный фиброзирующий холестатический гепатит С после ретрансплантации печени, проведенной по поводу нерезектабельных метастазов нейроэндокринного рака тонкой кишки. *Трансплантология*. 2020;12(4):319–331. https://doi.org/10.23873/2074-0506-2020-12-4-319-331

© Восканян С.Э., Сюткин В.Е., Шабалин М.В., Артемьев А.И., Колышев И.Ю., Башков А.Н., Борбат А.М., Губарев К.К., Попов М.В., Мальцева А.П., 2020

Seronegative fibrosing cholestatic hepatitis C after liver retransplantation for unresectable neuroendocrine tumor liver metastases

S.E. Voskanyan[1], V.E. Syutkin[1,2], M.V. Shabalin✉[1], A.I. Artemyev[1], I.Yu. Kolyshev[1], A.N. Bashkov[1], A.M. Borbat[1], K.K. Gubarev[1], M.V. Popov[1], A.P. Maltseva[1]

[1] *State Research Center – Burnasyan Federal Medical Biophysical Center of Medico-Biological Agency of the Russian Federation, 23 Marshal Novikov St., Moscow 123098 Russia;*

[2] *N.V. Sklifosovsky Research Institute for Emergency Medicine, 3 Bolshaya Sukharevskaya Sq., Moscow 129090 Russia*

✉Corresponding author: Maxim V. Shabalin, Cand. Sci. (Med.), Surgeon, State Research Center – Burnasyan Federal Medical Biophysical Center of Medico-Biological Agency of the Russian Federation, shabalin.max.v@mail.ru

Abstract

We present an uncommon case of liver graft dysfunction caused by seronegative hepatitis C-related fibrosing cholestatic hepatitis after cadaver liver transplantation for unresectable liver metastases of neuroendocrine small intestine cancer followed by living relation donor liver fragment retransplantation for primary graft nonfunction. Early postoperative period was complicated by hepatic artery thrombosis, cerebral hemorrhage, acute cellular rejection, bilateral polysegmental pneumonia, bleeding into neck soft tissues, severe surgical site infection, and sepsis. Anticoagulant therapy, as well as the absence of Hepatitis C Virus antibodies made difficult early diagnostics of fibrosing cholestatic hepatitis. A present-day antiviral therapy produced a complete clinical and virological response. At control examination performed at 240 days after surgery, there were neither signs of cancer progression no graft dysfunction. Liver transplantation in that case was an example of radical and effective treatment method for unresectable liver metastases of neuroendocrine small intestine cancer. Timely diagnosis and proper treatment of fibrosing cholestatic hepatitis made it possible to save the liver graft and patient's life.

Keywords: neuroendocrine small intestine cancer, metastases, seronegative hepatitis C-related fibrosing cholestatic hepatitis, seronegative hepatitis C, recurrent hepatitis C, liver allograft, dysfunction, liver transplantation, complications

Conflict of interests Authors declare no conflict of interest
Financing The study was performed without external funding

For citation: Voskanyan SE, Syutkin VE, Shabalin MV, Artemyev AI, Kolyshev IYu, Bashkov AN, et al. Seronegative fibrosing cholestatic hepatitis C after liver retransplantation for non-resectable neuroendocrine tumor liver metastases. *Transplantologiya. The Russian Journal of Transplantation*. 2020;12(4):319–331. (In Russ.). https://doi.org/10.23873/2074-0506-2020-12-4-319-331

АЛТ – аланинаминотрансфераза
АСТ – аспартатаминотрансфераза
ВИЧ – вирус иммунодефицита человека
КТ – компьютерная томография
ОКО – острое клеточное отторжение
ПА – печеночная артерия
ПВТ – противовирусная терапия
ПНФТ – первично нефункционирующий трансплантат
ПППД – противовирусный препарат прямого действия
реТП – ретрансплантация печени
ТП – трансплантация печени
ТПА – тромбоз печеночной артерии
ФХГ – фиброзирующий холестатический гепатит

Введение

Лечение больных с нерезектабельными метастазами нейроэндокринного рака является серьезным вызовом онкологам и хирургам во всем мире [1, 2]. Низкий потенциал злокачественности некоторых нейроэндокринных опухолей позволяет рассматривать трансплантацию печени (ТП) как единственный радикальный метод лечения данной категории больных [3, 4]. В ведущих клиниках США и ЕС разработаны и успешно применяются критерии ТП больным с нерезектабельными метастазами нейроэндокринного рака [5, 6].

Благодаря развитию хирургических технологий и стандартизации подходов в органном донорстве, протоколах иммуносупрессивной и противовирусной терапии, частота таких грозных осложнений, как первично нефункционирующий трансплантат (ПНФТ), тромбоз печеночной артерии (ТПА), послеоперационная раневая инфекция, сепсис, фиброзирующий холестатический гепатит (ФХГ), отторжение в раннем посттранс-

плантационном периоде снижается. Каждое из перечисленных осложнений может закончиться фатально, а их сочетание у одного пациента требует от врачей очень высокого профессионального уровня и согласованной командной работы для спасения жизни пациента.

Мы представляем случай успешной ТП пациентки с нерезектабельными метастазами нейроэндокринного рака тонкой кишки. В послеоперационном периоде у пациентки наблюдались все перечисленные выше (и некоторые другие) осложнения, а причина тяжелой дисфункции трансплантата оказалась неожиданной и вызвала значительные диагностические трудности.

Клинический случай

Пациентка С., 40 лет, впервые была направлена в Центр хирургии и трансплантологии ФГБУ ГНЦ ФМБЦ им. А.И. Бурназяна ФМБА России в декабре 2017 г. в связи с выявлением множественных объемных образований печени при диспансерном обследовании в поликлинике по месту жительства. По результатам компьютерной томографии (КТ) брюшной полости выявлен опухолевый инфильтрат в брыжейке тонкой кишки размерами 30×20 мм, подтверждено множественное билобарное опухолевое поражение всех сегментов печени (не менее 11 очагов размерами от 10 до 117 мм, рис. 1). По результатам гистологического и иммуногистохимического исследований биоптата образования правой доли диагностирована нейроэндокринная опухоль G1 (NET1 G1, Ki 67 менее 2%). Был заподозрен нейроэндокринный рак тонкой кишки (T4N1M1) с метастатическим поражением печени и диагноз был полностью подтвержден по результатам последующего хирургического лечения. В январе 2018 г. проведена резекция сегмента тонкой кишки с опухолью, формирование энтероэнтероанастомоза, атипичная резекция S2–3, 5–6, 7 печени. Была назначена биотерапия препаратом пролонгированной формы октреотида в дозе 30 мг каждые 28 дней. В 2018–2019 гг. проведено пять курсов суперселективной трансартериальной химиоэмболизации метастазов печени гепасферами (HepaSphere™ с размером микросфер 300–500 мкм, компания BioSphere Medical, Франция), насыщенными доксирубицином. При обследовании через 18 мес после операции сохранялись признаки метастатических образований печени с увеличением уровня накопления радиофармпрепарата, признаков внепеченочного распространения опухоли не было выявлено.

Учитывая невозможность радикальной резекции метастазов печени, в соответствии критериям клиники Мейо (Mayo Clinic), UWO (University of Western Ontario), ENETS (European Neuroendocrine Society) 25 октября 2019 г. больной выполнена ТП от посмертного донора. Вводную иммуносупрессию проводили по стандартному протоколу, включающему 1000 мг метилпреднизолона в беспеченочном периоде и базиликсимаб. На момент проведения ТП в крови пациентки анти-HCV и HBsAg не определялись. В периоперационном периоде (ТП и ретрансплантация печени – реТП) пациентке выполнена трансфузия суммарно 5800 мл карантинизированных компонентов крови (свежезамороженная плазма и эритроцитарная взвесь). Течение послеоперационного периода осложнилось ПНФТ. 29.10.2019 г. проведены реТП правой доли от родственного донора с формированием двух гепатокавальных анастомозов и реконструкцией венозного оттока S5 печени аутовеной, формирование гепатикоэнтероанастомоза на отключенной по Ру петле в условиях временного дренирования желчных протоков через подвесную энтеростому.

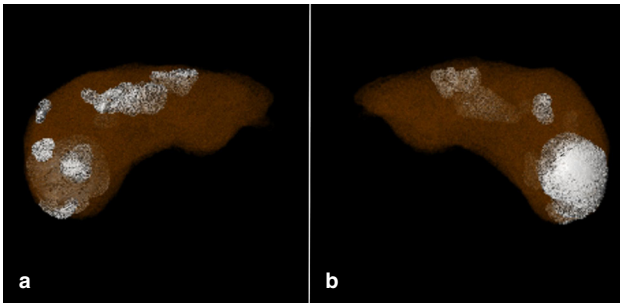

Рис. 1. Предоперационная компьютерная томограмма. Множественное билобарное поражение всех сегментов печени. a – реконструкция фронтального среза печени, вид спереди; b – реконструкция фронтального среза печени, вид сзади

Fig. 1. Preoperative computed tomogram. Multiple bilobar lesions of all liver segments. a, reconstruction of the frontal section of the liver, anterior view; b, reconstruction of the frontal section of the liver, posterior view

Вторые сутки послеоперационного периода осложнились ТПА с увеличением активности аланинаминотрансферазы (АЛТ) и аспартатаминотрансферазы (АСТ) до 2500 МЕ/л. Экстренно выполнена эндоваскулярная механическая тромбэкстракция из печеночной артерии (ПА), ангиопластика и стентирование собственной ПА (рис. 2–4).

На фоне проводимой антикоагулянтной и антиагрегантной терапии на следующие сутки у больной отмечено угнетение сознания до уровня глубокого оглушения, сопора. По данным КТ головного мозга в левой лобной доле определяется внутримозговая гематома размером 54×37×24 мм с умеренно выраженным перифокальным отеком. Диагностировано паренхиматозно-субарахноидально вентрикулярное кровоизлияние в левой лобной доле. С учетом высокого риска тромбоза стента ПА терапия антикоагулянтами и антиагрегантными препаратами продолжена в объеме постоянной внутривенной инфузии гепарина под контролем целевого уровня активированного частичного тром-

бопластивого времени (45–50 секунд) и клопидогреля, 75 мг в сутки в течение 2 нед, с последующим переходом на эноксапарин, 0,4 мг один раз в сутки и клопидогрель, 75 мг в сутки в течение длительного времени.

Рис. 2. Прямая ангиография. Стрелкой указана окклюзия печеночной артерии вследствие тромбоза

Fig. 2. Direct angiography. The arrow indicates the hepatic artery occlusion due to thrombosis

Рис. 3. Фото тромба после механической тромбэкстракции из печеночной артерии

Fig. 3. Photo of thrombus after mechanical thrombextraction from the hepatic artery

В течение 3 нед проводили консервативное лечение в условиях реанимационного отделения. В связи с развитием дыхательной недостаточности на фоне двусторонней полисегментарной пневмонии в течение недели проводили искусственную вентиляцию легких через трахеостомическую трубку. С этого времени у пациентки постепенно нарастала желтуха при одновременном снижении показателей активности аминотрансфераз.

С учетом развития значительного числа осложнений поддерживающая иммуносупрессивная терапия такролимусом начата с 5-х сут после реТП в минимальных дозах. На 7-е сут содержание билирубина в крови – 125 мкмоль/л, АЛТ – 370 МЕ/мл, концентрация такролимуса – 0,7 нг/мл. Учитывая сроки после ретрансплантации, нарастание желтухи, лейкоцитоза с омоложением нейтрофильного ростка и абсолютной эозинофилией без явных признаков инфекции и минимальную поддерживающую иммуносупрессию, было правомочно предположить развитие острого клеточного отторжения (ОКО) на фоне ишемического повреждения трансплантата. Гистологическую верификацию диагноза не проводили в связи с высоким риском кровотечения на фоне антикоагулянтной терапии. Болюсно вводили метилпреднизолон, по 500 мг в течение 3 сут с эффектом: к 10.11.2019 содержание билирубина снизилось до 56 мкмоль/л, АЛТ – 110 МЕ/мл.

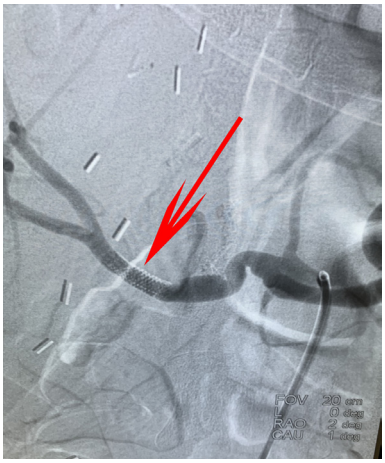

Рис. 4. Прямая ангиография после стентирования печеночной артерии. Стрелкой обозначен стент в артерии

Fig. 4. Direct angiography after hepatic artery stenting. The arrow indicates the stent in the artery

С этого времени у пациентки развилось нагноение послеоперационной раны с фиксированной эвентрацией, потребовавшее снятия швов и открытого ведения раны, ежедневных санационных перевязок. Диагностирован сепсис, вызванный Klebsiella pneumoniae. Содержание прокальцитонина в крови достигало 20 нг/мл, С-реактивного белка – 89 мг/л. В связи с развитием инфекционных осложнений иммуносупрессивную терапию в течение недели не проводили. На фоне массивной антибактериальной терапии (меропенем, тигациклин) состояние пациентки постепенно улучшилось, рана очистилась, а содержание прокальцитонина снизилось до 1,7 нг/мл. Прием такролимуса был возобновлен в дозировке 1 мг в сутки, а его концентрация в крови поддерживалась на уровне 2–4 нг/мл. Затем, по мере заживления послеоперационной раны, дозировка такролимуса была увеличена до 4,5 мг в сутки, а его концентрация в крови поддерживалась на уровне 5–8 нг/мл.

На фоне отмены иммуносупрессии и лечения инфекционных осложнений у пациентки вновь

стала нарастать желтуха. К 3.12.2019 г. (35-е сут после реТП) содержание общего билирубина – 200 мкмоль/л, АЛТ – 350 МЕ/мл, АСТ – 580 МЕ/мл. ДНК цитомегаловируса, HBsAg и анти-HCV в крови не выявлялись. Возник диагностический «цугцванг». Проведение биопсии печени по-прежнему лимитировалось высоким риском кровотечения на фоне антикоагулянтной терапии, а ее отмена – риском тромбоза стента ПА. Кроме того, усиление иммуносупрессивной терапии было сопряжено с риском возврата гнойных осложнений. После обсуждения на консилиуме наиболее вероятной причиной дисфункции трансплантата было признано ОКО, и, принимая во внимание все перечисленные выше риски, а также успех первого курса «пульс-терапии», вновь эмпирически назначен метилпреднизолон в дозе 1000 мг в течение 3 сут. К сожалению, это лечение к успеху не привело. Активность АЛТ и АСТ снизилась, достигнув минимума к 10.12.2019 (62 и 74 МЕ/л соответственно), но содержание билирубина (практически полностью за счет конъюгированной фракции) увеличилось до 300 мкмоль/л, а еще через неделю – до 360 мкмоль/л.

В связи с нарастанием дисфункции трансплантата неясного генеза, желтухи больной решено провести плазмаферез. Попытка постановки перфузионного катетера для плазмафереза 09.12.2019 г. осложнилась кровотечением из верхней щитовидной артерии, пульсирующей гематомой с компрессией трахеи и пищевода, что потребовало экстренного оперативного лечения. Больной было проведено несколько сеансов плазмафереза с временным эффектом.

К 50-м сут после реТП пациентка повторно обсуждена на консилиуме. Учитывая преимущественно холестатический характер желтухи в отсутствие признаков билиарной гипертензии, а также данные анамнеза, дифференциальный диагноз предлагалось проводить между отторжением (возможно, резистентным к стероидам?) и ишемической посттромботической холангиопатией. Учитывая принципиально различную лечебную тактику, проведение гистологического исследования ткани печени стало крайне необходимо. Несмотря на отсутствие HBsAg и антител к HCV в крови, принято решение исследовать ДНК HBV, РНК HCV.

На фоне краткосрочной отмены антикоагулянтов и трансфузии свежезамороженной плазмы крови 23.12.2019 г. проведена пункционная биопсия печени. При гистологическом исследовании ткани печени дольковое строение было сохранено. Во всех семи портальных трактах присутствовали сосудистые и протоковые структуры. В трех трактах была невыраженная воспалительная инфильтрация с преобладанием сегментоядерных лейкоцитов, проникавших в эпителий мелких желчных протоков, которая не распространялась на паренхиму. Имел место выраженный интраканаликулярный центрилобулярный холестаз, накопление желчи в гепатоцитах, с выраженными дистрофическими изменениями последних, вплоть до микроскопических некрозов (один-два десятка клеток). Накопление желчи в цитоплазме и дистрофические изменения нарастали от I к III зоне ацинуса, а в зоне III выявлялись некрозы гепатоцитов. Центральные вены были без патологических изменений. По заключению гистологов доминировал и холестаз и дистрофические изменения паренхимы. Признаки дуктопении и отторжения в исследованном материале отсутствовали (рис. 5). На следующий день были получены результаты исследования геномов вирусов гепатита. В крови пациентки найдена РНК HCV 2-го генотипа, более 10^8 МЕ/мл, при этом антитела к HCV (IgM и IgG) по-прежнему не выявлялись.

На основании клинических проявлений болезни, результатов гистологического исследования ткани печени и виремии HCV был диагностирован ФХГ С. 27.12.2019 г. начата противовирусная терапия (ПВТ) даклатасвиром и софосбувиром в стандартных дозах с быстрым положительным эффектом. Через 4 нед ПВТ желтуха купирована, содержание билирубина практически нормализовалось (26 мкмоль/л), АЛТ – 47 МЕ/мл, АСТ – 37 МЕ/мл. Виремия HCV снизилась до 10^4 МЕ/мл. В удовлетворительном состоянии пациентка выписана с рекомендациями продолжения ПВТ амбулаторно. После выписки в феврале 2020 г. к поддерживающей иммуносупрессивной терапии такролимусом был добавлен эверолимус (целевые базовые концентрации 3–5 нг/мл). Для профилактики прогрессирования нейроэндокринного рака была рекомендована биотерапия препаратом пролонгированной формы октреотида в дозе 30 мг каждые 28 сут.

Пациентка получала комбинацию софосбувира и даклатасвира в течение 16 нед. С 4-й нед ПВТ сохранялась виремия HCV (10^4–10^5 МЕ/мл), а с 8-й нед отмечалось увеличение активности АЛТ и АСТ до 150–100 МЕ/мл. Исследование мутаций лекарственной резистентности к HCV 2-го генотипа оказалось нам недоступно, и ПВТ эмпирически была изменена на фиксированную лекарственную комбинацию глекапревира и пибрентасвира, по результатам 8-недельного курса получен полный биохимический и стойкий вирусологический ответ. На протяжении всего периода наблюдения пациентке неоднократно проводили исследование анти-HCV. Все тесты показали отрицательный результат (рис. 6).

По результатам обследования, проведенного через 8 мес после реТП фрагмента, признаков прогрессирования нейроэндокринного рака не выявлено (рис. 7).

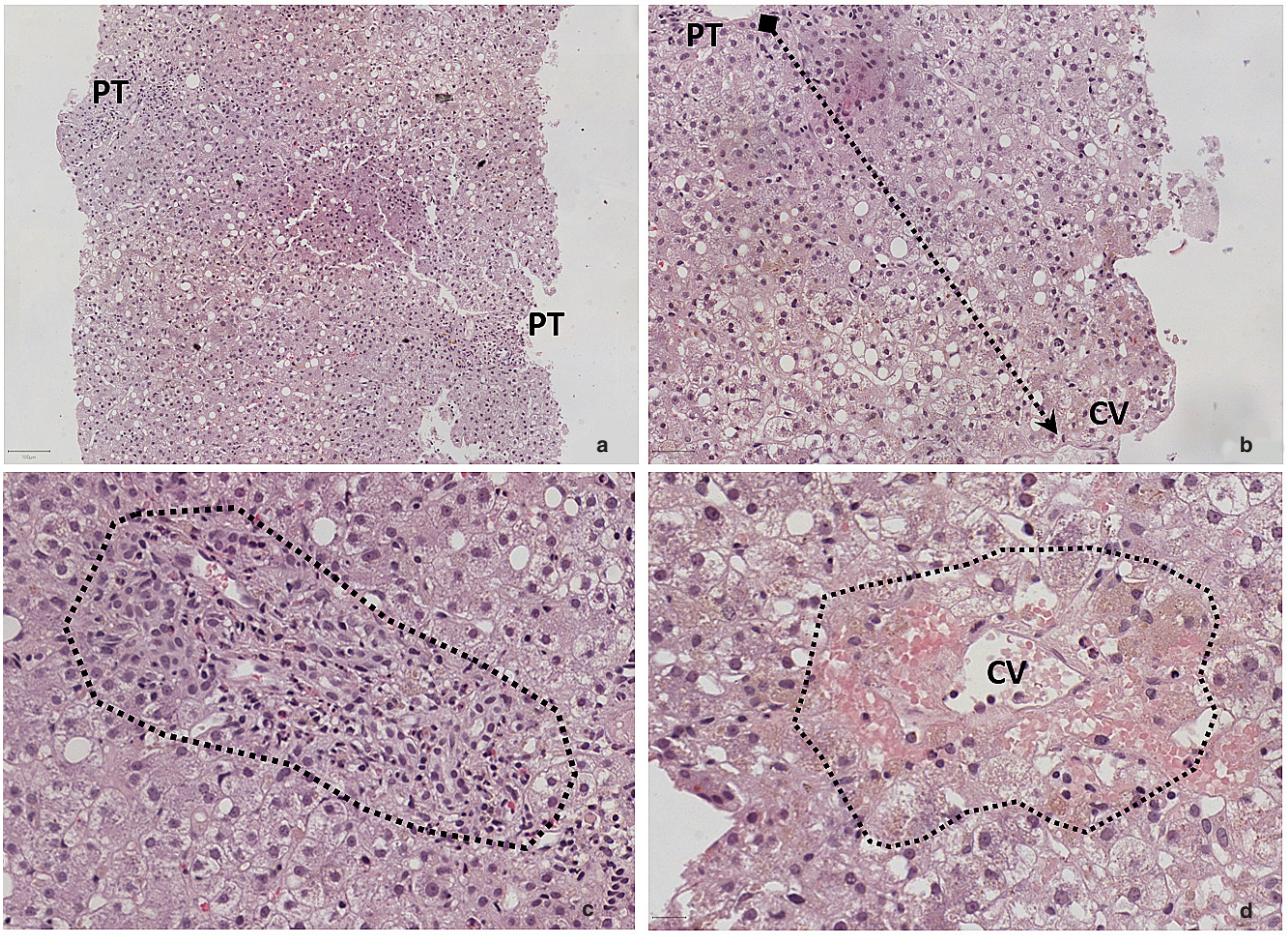

Рис. 5. Фото микропрепаратов трепан-биопсии трансплантата печени. Окрашивание гематоксилином и эозином. a – невыраженная крупнокапельная жировая дистрофия, портальные тракты (PT) без существенной воспалительной инфильтрации, увеличение × 10; b – градиент дистрофических изменений (показан стрелкой) от портального тракта (PT) к центральной вене (CV) с нарастанием их выраженности, вплоть до некроза, увеличение × 20; c – портальный тракт с дуктальной реакцией и реактивными изменениями в эпителии желчных протоков (область обведена), что нередко сопровождает фиброзирующий холестатический гепатит. Воспалительный инфильтрат не выражен, представлен лимфоцитами с примесью сегментоядерных лейкоцитов. Прилежащие гепатоциты с минимальными дистрофическими изменениями, увеличение × 40; d – некроз гепатоцитов вокруг центральной вены (CV) (область обведена). Наличие желчного пигмента в гепатоцитах с баллонной дистрофией за пределами указанной области, увеличение × 40

Fig. 5. Photo of the liver graft core-needle biopsy micropreparation. Stained with hematoxylin and eosin. a, indistinct large droplet fatty degeneration; portal tracts (PT) are without significant inflammatory infiltration (magnification × 10); b, the gradient of dystrophic alterations is shown by an arrow from the portal tract (PT) to the central vein (CV) with the increase in severity, up to necrosis (magnification × 20); c, portal tract with ductal response and reactive abnormalities in the epithelium of the bile ducts (the area is circled), which commonly accompanies fibrosing cholestatic hepatitis. The inflammatory infiltrate is not pronounced, it is represented by lymphocytes with an admixture of neutrophil granulocytes. Adjacent hepatocytes have minimal degenerative alterations (magnification × 40); d, there is hepatocyte necrosis around the central vein (CV) (the area is circled). Bile pigment is present in the hepatocytes with ballooning degeneration outside the specified area (magnification × 40)

Обсуждение

ТП больным с нерезектабельными метастазами нейроэндокринного рака является активно развивающимся направлением современной онкологии в последние два десятилетия [7–9]. По результатам анализа публикаций с 1990 г., включающих по меньшей мере 10 пациентов, в мире проведено более 830 ТП по поводу нерезектабельных метастазов нейроэндокринного рака с 5-летней выживаемостью от 50 до 80%.

Расширению резектабельности данных новообразований способствовали развитие современных трансплантационных технологий, разработка новых препаратов для иммуносупрессивной терапии, а также накопленный опыт.

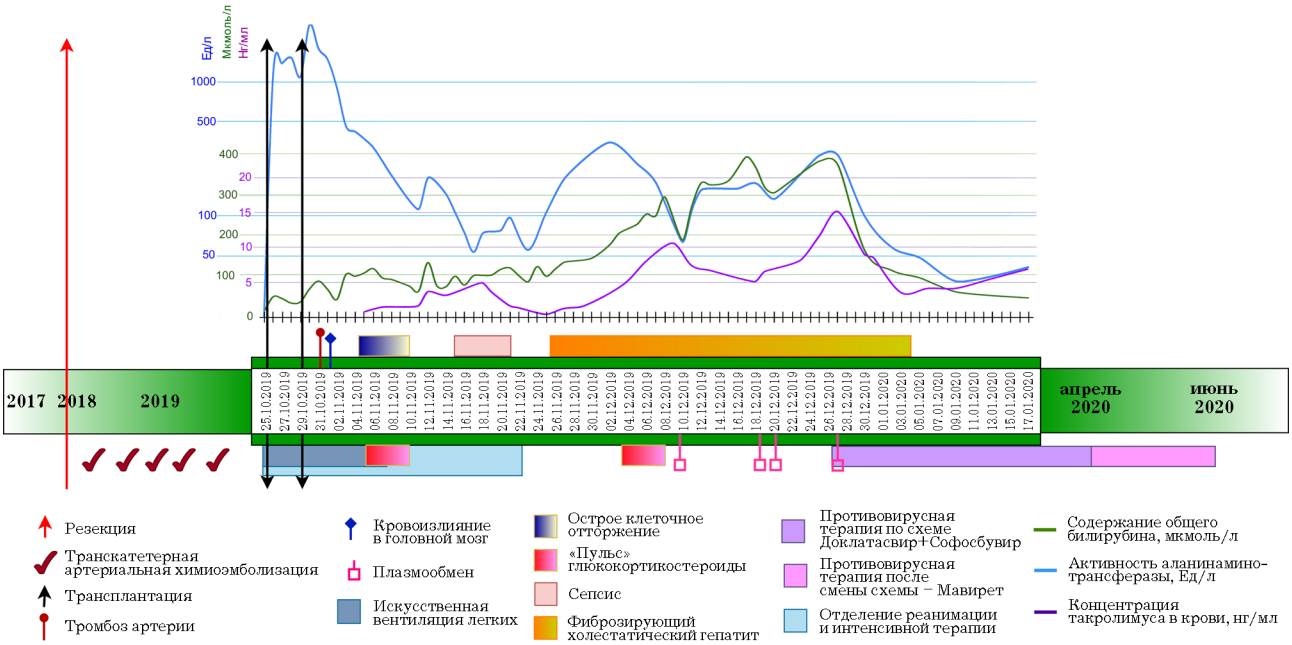

Рис. 6. График ключевых событий и лабораторных показателей в процессе лечения больной

Fig. 6. The Chart of key events and laboratory parameters in the course of the patient's treatment

Рис. 7. Компьютерная томограмма через 8 мес после ретрансплантации. Данных за рецидив опухоли не выявлено. Стент печеночной артерии проходим (указан стрелкой)

Fig. 7. Computed tomography at 8 months after retransplantation. No findings of tumor recurrence. Hepatic artery stent (arrow) is patent

В отдельных случаях безрецидивная выживаемость после ТП по поводу нерезектабельных метастазов нейроэндокринного рака достигает более 10 лет. Однако авторы указывают на необходимость тщательного отбора пациентов с учетом определенных критериев. Все предложенные критерии (Mayo Clinic, UWO, ENETS) подразумевают обязательное удаление первичного очага (индекс Ki-67 менее 2%), отсутствие внепеченочных метастазов и стабилизацию процесса на фоне проводимой терапии в течение не менее 6–12 мес [4]. Таким образом, ТП можно рассматривать как единственный радикальный метод лечения этой категории пациентов [3, 4, 9].

Наша пациентка полностью соответствовала предложенным критериям. Время от момента удаления первичной опухоли до ТП составило 20 мес, что позволило убедиться в отсутствии внепеченочного распространения опухоли. В течение этого периода больной было выполнено пять сеансов трансартериальной химиоэмболизации метастазов печени. Данная методика позволяет контролировать онкологический процесс у пациентов с метастазами нейроэндокринного рака в печень в ходе наблюдения и отбора на ТП, а также увеличить время ожидания ТП у пациентов, состоящих в листе ожидания органа от посмертного донора.

Случай интересен также тем, что посттрансплантационный период осложнился целым рядом «больших» жизнеугрожающих осложнений, каждое из которых могло привести к гибели пациентки. У нее последовательно развились наиболее грозные осложнения раннего посттрансплантационного периода, такие как ПНФТ (потребовавший реТП), ТПА (потребовавший эндоваскулярной тромбэкстракции и стентирования ПА), кро-

воизлияние в головной мозг, подозрение на ОКО (потребовавшее пульс-терапии), двухсторонняя полисегментарная пневмония, тотальное нагноение раны (потребовавшее ее открытого ведения и длительных санационных перевязок), сепсис (потребовавший проведения массивной антибактериальной терапии), а также кровотечение в мягкие ткани шеи с компрессией трахеи (потребовавшее экстренного оперативного лечения). Согласно литературным источникам, частота развития ПНФТ составляет от 4 до 6%. Частота развития ТПА после ТП составляет 3–4%. У более 60% реципиентов в первый год после ТП возникают инфекционные осложнения, которые остаются главной причиной смертности. Наконец, раннее ОКО после ТП встречается примерно в 16% [10–13].

Развитие всех этих осложнений у одной пациентки является крайне редким и серьезным вызовом слаженности и профессионализму команды трансплантологического центра. Особую сложность составило развитие этих осложнений в условиях ограниченных антикоагулянтной терапией диагностических возможностей на фоне дисфункции трансплантата неясной природы.

ФХГ является особой формой болезни печени, вызванной HCV или HBV в условиях иммуносупрессии, характеризующийся быстро прогрессирующим течением и частой потерей трансплантата. Имеются описания ФХГ у больных с коинфекцией ВИЧ (вирус иммунодефицита человека), а также с онкологическими заболеваниями, реципиентов костного мозга и солидных органов. Наибольшее число наблюдений ФХГ С опубликовано у реципиентов трансплантированной печени. ФХГ принципиально отличается от наиболее частой формы болезни печени, вызванной HCV – хронического гепатита – скудной воспалительной реакцией на фоне выраженных дистрофических изменений гепатоцитов. Как следует из его названия, в клинической картине ФХГ преобладает паренхиматозный холестаз. К вирусологическим характеристикам ФХГ относят сверхвысокую виремию, низкую гетерогенность популяции (квазивида) HCV, а к иммунологическим – преобладание Т-хелперного ответа 2-го типа. Все перечисленное позволяет предполагать, что в условиях иммуносупрессии HCV реализует прямое цитопатическое действие, с которым и связаны клинические и морфологические проявления болезни. Этот вариант поражения печени наблюдается у 2–9% больных возвратным гепатитом С после ТП [14].

Важной особенностью нашего наблюдения, приведшей к задержке в постановке диагноза, является отсутствие серологических маркеров HCV. Случаи инфекции HCV при отсутствии антител в крови пациентов известны с первых лет после открытия вируса. Такое течение инфекции возможно в условиях скомпрометированного иммунного ответа [15], но может встречаться и у здоровых доноров [16]. В обзоре Kazmierczak et al. (2014) сообщается о достаточно высокой частоте серонегативного гепатита С у больных с коинфекцией ВИЧ (3,2–13,2%), а также получающих лечение гемодиализом (1–15%). Среди серонегативных по анти-HCV органных доноров, РНК HCV выявляется менее чем в 1% (0,2–0,9%) случаев. Особенно низкая частота серонегативного гепатита С отмечена среди иммунокомпетентных доноров крови (0,0004–0,08%) [17]. Патогенез серонегативной инфекции HCV до конца не изучен. Скорее всего, данный вариант инфекции развивается вследствие нарушения функции иммунной системы, приводящего к неспособности правильно распознавать антигены HCV и вырабатывать специфические антитела. Другим механизмом может быть заражение атипичным вирусным штаммом. Подробный обзор причин серонегативного гепатита С выходит за рамки нашей работы.

Особый интерес представляет источник заражения вирусом нашей пациентки. У первого донора пациентки была осуществлена мультиорганная эксплантация. Мы сообщили о возможном риске инфицирования в другие центры трансплантации, у всех реципиентов почек и сердца получены отрицательные результаты тестирования на РНК HCV. Повторно обследован родственный донор (сын) пациентки. Возможно, вирус был приобретен пациенткой трансфузионным путем, а отсутствие антител к HCV в компонентах донорской крови не позволило выбраковать ее своевременно. В этом случае инкубационный период составил около месяца, а первый эпизод дисфункции трансплантата, эффективно леченный «пульсами» метилпреднизолона, действительно был связан с ОКО. Наконец, наша пациентка сама могла быть носителем инфекции HCV до трансплантации, что развилось в картину ФХГ как возвратного гепатита С на фоне иммуносупрессивной терапии.

В отсутствие эффективной ПВТ ФХГ обычно заканчивался потерей трансплантата. Так было в эпоху применения пегилированного интерферона,

эффективность которого в лечении возвратного гепатита С не превышала 30% [18, 19].

С внедрением в рутинную клиническую практику препаратов прямого противовирусного действия ситуация в корне изменилась. Достичь излечения удается в подавляющем большинстве случаев, в том числе и при развитии ФХГ. К сожалению, сообщения об эффективных курсах противовирусных препаратов прямого действия (ППРД) при ФХГ ограничиваются описаниями отдельных наблюдений или серий случаев. Наиболее изучена при ФХГ эффективность лекарственных комбинаций софосбувира с даклатасвиром и софосбувира с ледипасвиром. Продолжительность эффективного курса ПВТ при ФХГ не определена. Leroy et al. (2015) опубликовали результаты проспективного исследования, в котором 15 реципиентов с ФХГ получали терапию софосбувиром, даклатасвиром и рибавирином в течение 24–48 нед. Стойкий вирусологический ответ был получен у всех пациентов [20]. Forns et al. (2015) ретроспективно проанализировали 11 реципиентов печени, получавших софосбувир и ледипасвир в комбинации с рибавирином в рамках исследований SOLAR1,2. Семь пациентов получали ПВТ в течение 12 нед, и 4 пациента – в течение 24 недель. Эрадикация HCV была получена у всех пациентов [21]. К сожалению, в клинические испытания эффективности других современных режимов (софосбувир/велпатасвир и глекапревир/пибрентасвир) при возвратном гепатите С после ТП больные с ФХГ не включались [22, 23].

Несмотря на достаточность стандартного 12-недельного курса современных ППРД без добавления рибавирина для достижения вирусологического ответа у подавляющего большинства больных возвратным гепатитом С, больные ФХГ, возможно, требуют более продолжительной терапии. Группа исследователей из Италии сообщила о 2 случаях повторного лечения больных ФХГ после неудачного курса софосбувира в сочетании с велпатасвиром, которые пациенты получали 12 нед. К успеху привел 16-недельный курс ПВТ глекапревиром и пибрентасвиром [24].

У нашей пациентки виремия HCV сохранялась и через 16 нед лечения, что является еще одной особенностью нашего наблюдения. Мы не можем достоверно сказать, развилась ли у нашей пациентки лекарственная устойчивость к одному из компонентов ПВТ (софосбувиру или даклатасвиру). Возможно, что те же особенности вируса, не позволявшие образовываться антителам к HCV, которые могли бы быть выявлены нами при стандартном анализе крови, повлияли и на длительную персистенцию виремии. Применение комбинации глекапревира и пибрентасвира позволило достичь полного излечения от инфекции HCV и вызванной ею болезни – ФХГ. Надо отметить, что ФХГ остается серьезной проблемой даже в эпоху ППРД. Имеются сообщения о неуспешном лечении ФХГ у пациента, инфицированного HCV 2-го генотипа, который, несмотря на своевременно начатую терапию глекапревиром и пибрентасвиром, умер от печеночной недостаточности [25].

Заключение

Таким образом, трансплантация печени у нашей пациентки явилась радикальным методом лечения нерезектабельных метастазов нейроэндокринного рака тонкой кишки в печень. Неожиданно для команды нашего Центра трансплантации печени у этой пациентки последовательно развился целый ряд грозных осложнений, каждое из которых несет высокий риск потери трансплантата и угрозу жизни реципиента. Лечение хирургических осложнений протекало на фоне тяжелой дисфункции трансплантата, причина которой не была очевидна, а возможности инвазивной диагностики ограничены необходимостью проведения постоянной антикоагулянтной терапии. Применение современных технологий позволило успешно справиться со всеми жизнеугрожающими осложнениями. Мы впервые наблюдали и, возможно, впервые описали случай серонегативного фиброзирующего холестатического гепатита, не связанного с серологическим окном в развитии острой инфекции вируса гепатита С. Эффективная противовирусная терапия современными препаратами прямого противовирусного действия привела к излечению пациентки, но отсутствие стандартов, особенно в отношении продолжительности противовирусной терапии у пациентов с фиброзирующим холестатическим гепатитом С, требует ее дальнейшего изучения.

Литература / References

1. Frilling A, Modlin IM, Kidd M, Russell C, Breitenstein S, Salem R, et al. Recommendations for management of patients with neuroendocrine liver metastases. *Lancet Oncol*. 2014;15(1):e8–21. PMID: 24384494 https://doi.org/10.1016/S1470-2045(13)70362-0

2. Ierardi AM, Biondetti P, Padovano B, Magenta Biasina A, Bongini M, Carrafiello G. Intra-caval percutaneous radiofrequency ablation for a neuroendocrine tumor (NET) metastasis in transplanted liver. *Cardiovasc Intervent Radiol*. 2018;41(12):1962–1967. PMID: 30014252 https://doi.org/10.1177/1179551419884058

3. Hofland J, Kaltsas G, De Herder WW. Advances in the diagnosis and management of well-differentiated neuroendocrine neoplasms. *Endocr Rev*. 2020;41(2):371–403. PMID: 31555796 https://doi.org/10.1210/endrev/bnz004

4. Zhang Y, Shang L, Zhang PP, Chen L-H, Wang W, Fang C, et al. Clinicopathological features and prognostic validity of the European neuroendocrine tumor society (ENETS) and American joint committee on cancer (AJCC) 8th staging systems in colonic neuroendocrine neoplasms. *Cancer Med*. 2019;8(11):5000–5011. PMID: 31293053 https://doi.org/10.1002/cam4.2370

5. Fan ST, Le Treut YP, Mazzaferro V, Burroughs AK, Olausson M, Breitenstein S, et al. Liver transplantation for neuroendocrine tumour liver metastases. *HPB (Oxford)*. 2015;17(1):23–28. PMID: 24992381 https://doi.org/10.1111/hpb.12308

6. Nigri G, Petrucciani N, Debs T, Mangogna LM, Crovetto A, Moschetta G, et al. Treatment options for PNET liver metastases: a systematic review. *World J Surg Oncol*. 2018;16(1):142. PMID: 30007406 https://doi.org/10.1186/s12957-018-1446-y

7. Мальцева А.П., Сюткин В.Е., Колышев И.Ю., Рудаков В.С., Светлакова Д.С., Садыхов З.А. и др. Трансплантация в онкологии – будущее мультидисциплинарного подхода. *Трансплантология*. 2019;11(3):218–233. Maltseva AP, Syutkin VE, Kolyshev IYu, Rudakov VS, Svetlakova DS, Sadykhov ZA, et al. Transplantation in oncology: the future of a multidisciplinary approach. *Transplantologiya. The Russian Journal of Transplantation*. 2019;11(3):218–233. (In Russ.). https://doi.org/10.23873/2074-0506-2019-11-3-218-233

8. Wang R, Zheng-Pywell R, Chen HA, Bibb JA, Chen H, Rose JB. Management of gastrointestinal neuroendocrine tumors. *Clin Med Insights Endocrinol Diabetes*. 2019;12:1179551419884058. eCollection 2019. PMID: 31695546 https://doi.org/10.1177/1179551419884058

9. Артемьев А.И., Найденов Е.В., Забежинский Д.А., Губарев К.К., Колышев И.Ю., Рудаков В.С. и др. Трансплантация печени при нерезектабельном альвеококкозе печени. *Современные технологии в медицине*. 2017;9(1):123–128. Artemev AI, Naydenov EV, Zabezhinskiy DA, Gubarev KK, Kolyshev IYu, Rudakov VS, et al. Liver transplantation for unresectable hepatic alveolar echinococcosis. *Sovremennye tehnologii v medicine = Modern Technologies in Medicine*. 2017;9(1):123–128. (In Russ.). http://doi.org/10.17691/stm2017.9.1.16

10. Новрузбеков М.С., Олисов О.Д. Сосудистые осложнения после ортотопической трансплантации печени. *Трансплантология*. 2017;9(1):35–50. Novruzbekov MS, Olisov OD. Vascular complications after orthotopic liver transplantation. *Transplantologiya. The Russian Journal of Transplantation*. 2017;9(1):35–50. (In Russ.). https://doi.org/10.23873/2074-0506-2017-9-1-35-50

11. Tan-Tam C, Segedi M, Buczkowski A, Hussaini T, Yoshida EM, Chung S, et al. Surgical complications of liver transplantation. *AME Med J*. 2018;3:107. https://doi.org/10.21037/amj.2018.10.02

12. Hernandez Del PM, Martin P, Simkins J. Infectious complications after liver transplantation. *Gastroenterol Hepatol (NY)*. 2015;11(11):741–753. PMID: 27134589

13. Восканян С.Э., Артемьев А.И., Сушков А.И., Колышев И.Ю., Рудаков В.С., Шабалин М.В. и др. Особенности сосудистых реконструкций и результаты 220 родственных трансплантаций правой доли печени взрослым пациентам. *Альманах клинической медицины*. 2018;46(6):598–608. Voskanyan SE, Artemev AI, Sushkov AI, Kolyshev IYu, Rudakov VS, Shabalin MV, et al. Vascular reconstruction and outcomes of 220 adult-to-adult right lobe living donor liver transplantations. *Almanac of Clinical Medicine*. 2018;46(6):598–608. (In Russ.). https://doi.org/10.18786/2072-0505-2018-46-6-598-608

14. Narang TK, Ahrens W, Russo MW. Post-liver transplant cholestatic hepatitis C: a systematic review of clinical and pathological findings and application of consensus criteria. *Liver Transpl*. 2010;16(11):1228–1235. PMID: 21031537 https://doi.org/10.1002/lt.22175

15. Ok E, Unsal A, Celik A, Zeytinoğlu A, Ersöz G, Tokat Y, et al. Clinicopathological features of rapidly progressive hepatitis C virus infection in HCV antibody negative renal transplant recipients. *Nephrol Dial Transplant*. 1998;13(12):3103–3107. PMID: 9870473 https://doi.org/10.1093/ndt/13.12.3103

16. Bernardin F, Stramer SL, Rehermann B, Page-Shafer K, Cooper S, Bangsberg DR, et al. High levels of subgenomic HCV plasma RNA in immunosilent infections. *Virology*. 2007;365(2):446–456. PMID: 17493654 https://doi.org/10.1016/j.virol.2007.04.003

17. Kazmierczak J, Pawelczyk A, Cortes KC, Radkowski M. Seronegative hepatitis C virus infection. *Arch Immunol Ther Exp (Warsz)*. 2014;62(2):145–151. PMID: 24202543 https://doi.org/10.1007/s00005-013-0257-7

18. Berenguer M. Systematic review of the treatment of established recurrent hepatitis C with pegylated interferon in combination with ribavirin. *J Hepatol*. 2008;49(2):274–287. PMID: 18571272 https://doi.org/10.1016/j.jhep.2008.05.002

19. Wang CS, Ko HH, Yoshida EM, Marra CA, Richardson K. Interferon-based combination anti-viral therapy for hepatitis C virus after liver transplantation: a review and quantitative analysis. *Am J Transplant*. 2006;6(7):1586–1599. PMID: 16827859 https://doi.org/10.1111/j.1600-6143.2006.01362.x

20. Leroy V, Dumortier J, Coilly A, Sebagh M, Fougerou-Leurent C, Radenne S, et al. Efficacy of sofosbuvir and daclatasvir in patients with fibrosing cholestatic hepatitis C after liver transplantation. *Clin Gastroenterol Hepatol*. 2015;13(11):1993-2001.e1–2. PMID: 26044317 https://doi.org/10.1016/j.cgh.2015.05.030

21. Forns X, Mutimer D, Manns M, Reddy KR, Everson GT, Flamm SL, et al. P0779: Ledipasvir/sofosbuvir with ribavirin for the treatment of fibrosing cholestatic hepatitis C after liver transplantation. *J Hepatol*. 2015;62(Suppl 2):S623. https://doi.org/10.1016/s0168-8278(15)30982-x

22. Agarwal K, Castells L, Mullhaupt B, Rosenberg WMC, McNabb B, Arterburn S, et al. Sofosbuvir/velpatasvir for 12 weeks in genotype 1-4 HCV-infected liver transplant recipients. *J Hepatol*. 2018;69(3):603–607. PMID: 29886154 https://doi.org/10.1016/j.jhep.2018.05.039

23. Reau N, Kwo PY, Rhee S, Brown RS Jr, Agarwal K, Angus P, et al. Glecaprevir/pibrentasvir treatment in liver or kidney transplant patients with hepatitis C virus infection. *Hepatology*. 2018;68(4):1298–1307. PMID: 29672891 https://doi.org/10.1002/hep.30046

24. Merli M, Rossotti R, Travi G, Ferla F, Lauterio A, Zucchetti TA, et al. Sustained virological response with 16-week glecaprevir/pibrentasvir after failure to sofosbuvir/velpatasvir in post-transplant severe HCV recurrence in HIV. *Transpl Infect Dis*. 2019;21(6):e13165. PMID: 31487082 https://doi.org/10.1111/tid.13165

25. Shinzato T, Kubo T, Shimizu T, Nanmoku K, Yagisawa T. Fibrosing cholestatic hepatitis in a kidney transplant recipient with hepatitis C virus. *CEN Case Rep*. 2019;8(2):101–105. PMID: 30604247 https://doi.org/10.1007/s13730-018-0374-6

Информация об авторах

Сергей Эдуардович Восканян	чл.-корр. РАН, проф., д-р мед. наук, заведующий кафедрой хирургии с курсами онкохирургии, эндоскопии, хирургической патологии, клинической трансплантологии и органного донорства ИППО ФГБУ ГНЦ ФМБЦ им. А.И. Бурназяна ФМБА России, заместитель главного врача по хирургической помощи, руководитель центра хирургии и трансплантологии ФГБУ ГНЦ ФМБЦ им. А.И. Бурназяна ФМБА России, http://orcid.org/0000-0001-5691-5398 25% – разработка дизайна исследования, написание текста рукописи
Владимир Евгеньевич Сюткин	д-р мед. наук, профессор кафедры хирургии с курсами онкохирургии, эндоскопии, хирургической патологии, клинической трансплантологии и органного донорства ИППО ФГБУ ГНЦ ФМБЦ им. А.И. Бурназяна ФМБА России; ведущий научный сотрудник отделения трансплантации печени ГБУЗ «НИИ скорой помощи им. Н.В. Склифосовского ДЗМ», http://orcid.org/0000-0001-8391-5211 20% – разработка дизайна исследования, написание текста рукописи, обзор публикаций по теме статьи
Максим Вячеславович Шабалин	канд. мед. наук, врач-хирург Центра хирургии и трансплантологии ФГБУ ГНЦ ФМБЦ им. А.И. Бурназяна ФМБА России, http://orcid.org/0000-0002-4527-0448 20% – разработка дизайна исследования, написание текста рукописи, обзор публикаций по теме статьи
Алексей Игоревич Артемьев	канд. мед. наук, заведующий хирургическим отделением Центра хирургии и трансплантологии ФГБУ ГНЦ ФМБЦ им. А.И. Бурназяна ФМБА России, http://orcid.org/0000-0002-1784-5945 5% – получение данных для анализа, анализ полученных данных
Илья Юрьевич Колышев	канд. мед. наук, заведующий хирургическим отделением № 1 Центра новых хирургических технологий ФГБУ ГНЦ ФМБЦ им. А.И. Бурназяна ФМБА России, http://orcid.org/0000-0002-6254-130X 5% – обзор публикаций по теме статьи
Андрей Николаевич Башков	заведующий отделением лучевой и радиоизотопной диагностики ФГБУ ГНЦ ФМБЦ им. А.И. Бурназяна ФМБА России, http://orcid.org/0000-0002-4560-6415 5% – получение данных для анализа, анализ полученных данных
Артем Михайлович Борбат	врач-патологоанатом патологоанатомического отделения ФГБУ ГНЦ ФМБЦ им. А.И. Бурназяна ФМБА России, http://orcid.org/0000-0002-9699-8375 5% – получение данных для анализа, анализ полученных данных
Константин Константинович Губарев	канд. мед. наук, заведующий хирургическим отделением координации донорства органов и (или) тканей человека ФГБУ ГНЦ ФМБЦ им. А.И. Бурназяна ФМБА России, https://orcid.org/0000-0001-9006-163X 5% – получение данных для анализа, анализ полученных данных
Максим Васильевич Попов	врач-хирург отделения рентгенохирургических методов диагностики и лечения ФГБУ ГНЦ ФМБЦ им. А.И. Бурназяна ФМБА России, https://orcid.org/0000-0002-6558-7143 5% – получение данных для анализа, анализ полученных данных
Анна Погосовна Мальцева	врач-хирург Центра хирургии и трансплантологии ФГБУ ГНЦ ФМБЦ им. А.И. Бурназяна ФМБА России, http://orcid.org/0000-0003-1192-9598 5% – написание текста рукописи

Information about the authors

Sergey E. Voskanyan	Corresponding Member of the Russian Academy of Sciences, Prof., Dr. Sci. (Med.), Head of the Surgery Department with the Courses of Oncology, Anesthesiology and Resuscitation, Endoscopy, Surgical Pathology, Clinical Transplantation and Organ Donation, the Institute of Postgraduate Professional Education at the State Research Center – Burnasyan Federal Medical Biophysical Center of Medico-Biological Agency of the Russian Federation; Deputy Chief Doctor for Surgical Care, Head of the Center for Surgery and Transplantation at the State Research Center – Burnasyan Federal Medical Biophysical Center of Medico-Biological Agency of the Russian Federation, http://orcid.org/0000-0001-5691-5398 25%, development of the study design, writing the text of the manuscript
Vladimir E. Syutkin	Dr. Sci. (Med.), Professor of the Surgery Department with the Courses of Oncology, Anesthesiology and Resuscitation, Endoscopy, Surgical Pathology, Clinical Transplantation and Organ Donation, the Institute of Postgraduate Professional Education at the State Research Center – Burnasyan Federal Medical Biophysical Center of Medico-Biological Agency of the Russian Federation; Leading Research Associate, Department for Liver Transplantation, N.V. Sklifosovsky Research Institute for Emergency Medicine, http://orcid.org/0000-0001-8391-5211 20%, development of the study design, writing the text of the manuscript, review of publications on the topic of the article
Maksim V. Shabalin	Cand. Sci. (Med.), Surgeon, State Research Center – Burnasyan Federal Medical Biophysical Center of Medico-Biological Agency of the Russian Federation, http://orcid.org/0000-0002-4527-0448 20%, development of the study design, writing the text of the manuscript, review of publications on the topic of the article
Aleksey I. Artemyev	Cand. Sci. (Med.), Head of the Surgical Department at the Surgery and Transplantation Centre, State Research Center – Burnasyan Federal Medical Biophysical Center of Medico-Biological Agency of the Russian Federation, http://orcid.org/0000-0002-1784-5945 5%, data collection for analysis, the analysis of the data obtained
Ilya Yu. Kolyshev	Cand. Sci. (Med.), Head of Surgical Department № 1, Center for New Surgical Technologies, State Research Center – Burnasyan Federal Medical Biophysical Center of Medico-Biological Agency of the Russian Federation, http://orcid.org/0000-0002-6254-130X 5%, review of publications on the topic of the article
Andrey N. Bashkov	Head of the Diagnostic Radiology and Radionuclide Imaging Department, State Research Center – Burnasyan Federal Medical Biophysical Center of Medico-Biological Agency of the Russian Federation, http://orcid.org/0000-0002-4560-6415 5%, data collection for analysis, the analysis of the data obtained
Artem M. Borbat	Pathologist of the Anatomic Pathology Department, State Research Center – Burnasyan Federal Medical Biophysical Center of Medico-Biological Agency of the Russian Federation, http://orcid.org/0000-0002-9699-8375 5%, data collection for analysis, the analysis of the data obtained
Konstantin K. Gubarev	Cand. Sci. (Med.), Head of the Surgical Department for the Coordination of Human Organ and(or) Tissue Donation, State Research Center – Burnasyan Federal Medical Biophysical Center of Medico-Biological Agency of the Russian Federation, https://orcid.org/0000-0001-9006-163X 5%, data collection for analysis, the analysis of the data obtained

Maksim V. Popov	Surgeon, the Department of Diagnostic and Treatment Techniques in Interventional Radiology, State Research Center – Burnasyan Federal Medical Biophysical Center of Medico-Biological Agency of the Russian Federation, https://orcid.org/0000-0002-6558-7143 5%, data collection for analysis, the analysis of the data obtained
Anna P. Maltseva	Surgeon, the Surgery and Transplantation Centre, State Research Center – Burnasyan Federal Medical Biophysical Center of Medico-Biological Agency of the Russian Federation, http://orcid.org/0000-0003-1192-9598 5%, writing the text of the manuscript

Статья поступила в редакцию 12.08.2020;
одобрена после рецензирования 01.09.2020;
принята к публикации 30.09.2020

The article was received on August 12, 2020;
approved after reviewing September 1, 2020;
accepted for publication September 30, 2020