https://doi.org/10.23873/2074-0506-2022-14-2-159-173

CC BY 4.0

Роль портокавальных шунтов в развитии осложнений после трансплантации печени

Д.Л. Цой✉[1,2], М.И. Прудков[1,2], О.Г. Орлов[1], Е.Н. Бессонова[1,2], И.Г. Лещенко[1], Л.В. Кардопольцев[1], А.Н. Агеев[1], С.И. Солодушкин[3]

[1] ГАУЗ СО «Свердловская областная клиническая больница № 1», 620102, Россия, Екатеринбург, Волгоградская ул., д. 185;

[2] ФГБОУ ВО «Уральский государственный медицинский университет» МЗ РФ, 620028, Россия, Екатеринбург, ул. Репина, д. 3;

[3] ФГБОУ ВО «Уральский федеральный университет», 620002, Россия, Екатеринбург, ул. Мира, д. 19

✉Автор, ответственный за переписку: Дмитрий Львович Цой, врач отделения абдоминальной онкологии и хирургии Свердловской областной клинической больницы № 1; ассистент кафедры хирургии, колопроктологии и эндоскопии Уральского государственного медицинского университета, tsoy.transpl@gmail.com

Аннотация

Актуальность. *Портальный кровоток имеет ключевое значение в жизнеспособности трансплантата печени. Портокавальные шунты, образованные на фоне цирроза печени до трансплантации, могут стать причиной синдрома обкрадывания воротной вены, с последующим развитием ишемического некроза трансплантата.*
На сегодняшний день недостаточно разработана тактика лечения пациентов с синдромом обкрадывания воротной вены при трансплантации печени.
В данной работе наряду с анализом литературы представлен и собственный опыт, накопленный по столь важному, и в то же время малоизученному вопросу.
Цель. *Изучить роль портокавальных шунтов в развитии осложнений после трансплантации печени на основе ретроспективного анализа клинических наблюдений.*
Выводы. *При трансплантации печени портокавальные шунты могут стать причиной развития синдрома обкрадывания воротной вены с последующим развитием печеночной недостаточности. Для диагностики синдрома обкрадывания воротной вены важно использовать данные, полученные на всех этапах трансплантации печени. Хирургическая коррекция синдрома обкрадывания воротной вены может проводиться во время трансплантации печени и в раннем послеоперационном периоде.*

Ключевые слова: ортотопическая трансплантация печени, портокавальные шунты, синдром обкрадывания воротной вены

Конфликт интересов Авторы заявляют об отсутствии конфликта интересов
Финансирование Исследование проводилось без спонсорской поддержки

Для цитирования: Цой Д.Л., Прудков М.И., Орлов О.Г., Бессонова Е.Н., Лещенко И.Г., Кардопольцев Л.В. и др. Роль портокавальных шунтов в развитии осложнений после трансплантации печени. *Трансплантология.* 2022;14(2):159–173. https://doi.org/10.23873/2074-0506-2022-14-2-159-173

© Цой Д.Л., Прудков М.И., Орлов О.Г., Бессонова Е.Н., Лещенко И.Г., Кардопольцев Л.В., Агеев А.Н., Солодушкин С.И., 2022

Role of portocaval shunts in development of complications after liver transplantation

D.L. Tsoy✉[1,2], M.I. Prudkov[1,2], O.G. Orlov[1], E.N. Bessonova[1,2], I.G. Leshchenko[1], L.V. Kardopoltsev[1], A.N. Ageev[1], S.I. Solodushkin[3]

[1] Sverdlovsk Regional Clinical Hospital No. 1, 3 Repin St., Ekaterinburg 620028 Russia;

[2] Ural State Medical University, 185 Volgogradskaya St., Ekaterinburg 620102 Russia;

[3] Ural Federal University, 19 Mira St., 620002 Ekaterinburg Russia

✉Corresponding author: Dmitriy L. Tsoy, Physician of the Department of Abdominal Oncology and Surgery, Sverdlovsk Regional Clinical Hospital No. 1; Medical Assistant at the Department of Surgery, Coloproctology and Endoscopy, Ural State Medical University, tsoy.transpl@gmail.com

Abstract

Rationale. *Portal blood flow is a key component in the viability of the liver transplant.*
Portocaval shunts formed on the background of the liver cirrhosis before transplantation can cause portal vein steal syndrome, with subsequent development of ischemic necrosis of the graft.
To date, the tactics of treating patients with portal vein steal syndrome during liver transplantation has not been sufficiently developed.
This paper presents a literature review and our own experience on this important, but little-studied issue.
Purpose. *The purpose of this research is to study the role of portocaval shunts in the development of complications after liver transplantation, based on a retrospective analysis of clinical cases.*
Conclusions. *In liver transplantation, portocaval shunts can cause the development of portal vein steal syndrome with subsequent development of liver failure. For the diagnosis of portal vein steal syndrome, it is important to use the data obtained at all stages of liver transplantation. Surgical correction of portal vein steal syndrome can be performed during liver transplantation and in the early postoperative period.*

Keywords: orthotopic liver transplantation, liver transplantation, portocaval shunts, portal vein steal syndrome

Conflict of interests Authors declare no conflict of interest
Financing The study was performed without external funding

For citation: Tsoy DL, Prudkov MI, Orlov OG, Bessonova EN, Leshchenko IG, Kardopoltsev LV, et al. Role of portocaval shunts in development of complications after liver transplantation. *Transplantologiya. The Russian Journal of Transplantation.* 2022;14(2):159–173. (In Russ.). https://doi.org/10.23873/2074-0506-2022-14-2-159-173

АЛТ – аланинаминотрансфераза
АСТ – аспартатаминотрансфераза
ВБВ – верхняя брыжеечная вена
КТ – компьютерная томография
ЛПВ – левая почечная вена
МСКТ – мультиспиральная компьютерная томография
НБВ – нижняя брыжеечная вена
НПВ – нижняя полая вена
ОТП – ортотопическая трансплантация печени
ПКШ – портокавальные шунты
СОВВ – синдром обкрадывания воротной вены
УЗДГ – ультразвуковая доплерография
УЗИ – ультразвуковое исследование
NO – nitric oxide
MELD – Model of the End Stage Liver Disease
VEGF – vascular endothelial growth factor

Введение

По данным ряда авторов, у 15–40% пациентов, находящихся в листе ожидания трансплантации печени, отмечается развитие спонтанных портокавальных шунтов (ПКШ).

При выполнении трансплантации печени в норме отмечается гепатопетальный кровоток по воротной вене, в отсутствии препятствия току крови спонтанные шунты самостоятельно облитерируются. Однако при наличии шунтов диаметром более 10 мм или при нарушении венозного оттока печени облитерация шунтов может быть замедленной, либо не произойти вовсе. В таком случае развивается синдром обкрадывания воротной вены (СОВВ). Данное состояние являет-

ся потенциально жизнеугрожающим ввиду ключевой значимости портального кровотока в функциональном состоянии трансплантата печени.

Патогенез синдрома обкрадывания воротной вены после трансплантации печени

Патофизиологической основой СОВВ при трансплантации печени являются функционирующие ПКШ. Благодаря функционирующим ПКШ происходит дренирование крови из портальной системы, где при циррозе печени наблюдается высокое давление, в систему нижней полой вены (НПВ) [1].

Кроме градиента давления между системами воротной и полой вен, в формировании ПКШ участвуют внутрипеченочные эндотелиальные клетки, продуцирующие оксид азота (nitric oxide – NO), что приводит к развитию спланхнической вазодилатации и повышению портального давления [2]. С другой стороны, высвобождение эндотелиального сосудистого фактора роста (vascular endothelial growth factor – VEGF) клетками эндотелия портальной системы индуцирует неоангиогенез [2].

В большинстве случаев развитие ПКШ происходит в спленоренальной области или изолированно наблюдается варикозное расширение левой желудочной вены. Реже развитие анастомозов отмечается в забрюшинном пространстве, либо встречается изолированное варикозное расширение нижней брыжеечной вены (НБВ).

При трансплантации печени после имплантации печеночного трансплантанта в отсутствии внутрипеченочного препятствия происходит повышение скорости портального кровотока до 1,8–2,8 л/мин, что обусловлено портальной гипертензией [3–6]. Беспрепятственный ток крови способствует облитерации спонтанных шунтов вследствие снижения в них давления. В случае, если диаметр шунта более 10 мм, а также при наличии большого суммарного количества портокавальных анастомозов спонтанный регресс шунта или шунтов может быть замедлен [7, 8].

Кроме этого, при наличии факторов, которые влияют на развитие внутрипеченочного отека и, как следствие, вызывают снижение оттока крови в печеночных синусоидах, может происходить замедление спонтанной облитерации шунта. К таким факторам относятся: острое отторжение, венозный застой при нарушении оттока от трансплантата, синдром малого объема печени, тяжелое ишемически-реперфузионное повреждение [9, 10].

Длительная персистенция ПКШ и, как следствие, переживаемая трансплантатом портальная гипоперфузия впоследствии приводят к развитию тяжелого стеатоза, тромбоза воротной вены с конечной потерей функции трансплантата печени [10–13].

Диагностика синдрома обкрадывания воротной вены при трансплантации печени

При оценке клинических параметров перед трансплантацией печени особое значение имеет печеночная энцефалопатия, которая обусловлена гипераммониемией в системном кровотоке [14]. В исследовании O. Riggio et al. было выявлено, что наличие крупных шунтов у пациентов с циррозом печени часто сопровождается рецидивирующими эпизодами энцефалопатии [15]. G. Tarantino et al. в своем исследовании продемонстрировали, что гипераммониемия является биохимическим показателем наличия портокавальных коллатералей [16].

Таким образом, при выявлении энцефалопатии и повышенного уровня аммиака в крови можно судить о наличии функционирующих ПКШ. Однако важно отметить, что факт наличия ПКШ не говорит о последующем обязательном развитии СОВВ после трансплантации печени. Для суждения о гемодинамической значимости ПКШ важна оценка его размера и локализации по данным компьютерной томографии (КТ).

Предоперационная КТ с контрастным усилением позволяет оценить портальную систему на наличие ПКШ, определить их точную локализацию и диаметр. Так, F.N. Aucejo et al. продемонстрировали, что предоперационное проведение мультиспиральной компьютерной томографии (МСКТ) является эффективным методом в выявлении потенциально проблемных шунтов [17].

В своем исследовании M. Simon-Talero et al. продемонстрировали распространенность ПКШ у пациентов с циррозом печени. Так, в данное исследование вошли 1729 пациентов, у 60% из них имелись ПКШ. При этом у половины пациентов диаметр шунтов был 8 и более миллиметров [18].

Таким образом, использование КТ перед трансплантацией печени дает возможность произвести оценку локализации и размера ПКШ, что в ряде случаев позволяет спланировать ход операции с учетом необходимости их разобщения.

Однако КТ-диагностика имеет ограниченные возможности при выраженном извилистом ходе шунтов и в ситуации, когда шунты находятся в

состоянии гипоперфузии на момент исследования [19].

Интраоперационная диагностика СОВВ складывается из клинических признаков и данных, полученных с использованием специфических технологий. К клиническим признакам наличия гемодинамически значимых ПКШ относятся: диаметр воротной вены менее 10 мм, визуально доступные крупные шунты в брюшной полости, а также значительно увеличенная селезенка. Клинические признаки наличия ПКШ дополняют инструментальные исследования, такие как интраоперационная ультразвуковая доплерография (УЗДГ) и флоуметрия.

Основным критерием наличия ПКШ при проведении УЗДГ является гепатофугальный кровоток. При этом УЗДГ не дает возможности оценить объем афферентного кровотока в единицу времени.

Этого недостатка лишена интраоперационная флоуметрия – метод, позволяющий одновременно измерять поток афферентного кровотока и давления в системе воротной вены во время операции. Неоспоримым преимуществом флоуметрии перед УЗДГ является относительная простота методики и ее независимость от навыка оператора. Еще в 1997 г. датские трансплантологи A. Rasmussen et al. показали эффективность использования этого метода в диагностике СОВВ [20].

Помимо УЗДГ и флоуметрии интраоперацинно может быть использована портография, дополненная интраоперационной ультрасонографией. D.B. Moon et al. продемонстрировали, что такой комбинированный диагностический подход оправдан, так как интраоперационная ультрасонография не всегда способна выявить ПКШ. Кроме этого, интраоперационная портография позволяет более адекватно контролировать случаи разобщения шунтов [19].

Основным методом выявления сосудистых осложнений после трансплантации печени является ультразвуковое исследование (УЗИ) печени с доплерографией [21]. Данный метод дает возможность неинвазивно оценивать проходимость воротной вены и ее скоростную характеристику, что, в свою очередь, позволяет своевременно сделать предположение о возникновении СОВВ и раннем тромбозе воротной вены. При наличии признаков снижения кровотока и тромбоза воротной вены оправдано использование КТ-ангиографии и прямой портографии для визуализации ПКШ и их оценки при динамическом исследовании [22].

Клиническое наблюдение № 1

Пациент Б, 35 лет, поступил в Свердловскую областную клиническую больницу № 1 для проведения трансплантации печени по поводу ее цирроза вирусного генеза: HBV+HDV, класс С по Чайлду–Пью, MELD 18, синдром портальной гипертензии, печеночная энцефалопатия I ст.

20.03.2019 года произведена ортотопическая трансплантация печени (ОТП) по методике, предложенной T.E. Starzl.

На 3-и сутки по данным УЗДГ трансплантата отмечался низкопоточный кровоток по воротной вене до 5 см/сек. Уровни трансаминаз составляли: аспартатаминотрансфераза – АСТ – 407 Ед/л; аланинаминотрансфераза – АЛТ – 195 Ед/л. На 7-е сутки после операции посредством УЗДГ были получены данные, свидетельствующие о неокклюзионном пристеночном тромбозе воротной вены на фоне низкого афферентного потока крови. Уровни трансаминаз составляли: АСТ – 55 Ед/л; АЛТ – 89 Ед/л. В течение всего периода наблюдения результаты лабораторных анализов находились в пределах допустимых значений, в соответствии со сроком и объемом операции.

На 14-е сутки по данным КТ брюшной полости подтвержден тромбоз воротной вены и выявлено наличие крупного спонтанного спленоренального шунта.

В связи с тромбозом и наличием картины СОВВ было принято решение о целесообразности проведения операции по разобщению спленоренального шунта.

Произведена релапаротомия, лигирование спленоренального шунта. Послеоперационное УЗДГ трансплантата выявило картину отчетливого улучшения портального кровотока с повышением скорости до 20 см/сек.

После операции у больного наблюдалось снижение уровня цитолиза и показателей холестаза.

Однако через 2 суток после лигирования спленоренального шунта вновь констатировано снижение кровотока по воротной вене до 5 см/сек и признаки тромбоза воротной вены. В связи с подозрением на функционирующий спленоренальный шунт выполнена кавография, по результатам которой наличие шунта было подтверждено (рис. 1).

С целью обеспечения жизнеспособности трансплантата было принято решение о проведении повторной релапаротомии, лигировании спленоренального шунта и резекции селезеночной вены.

Выполнено: повторное лигирование спленоренального шунта (рис. 2), перевязка селезеночной вены.

После повторной релапаротомии 1-е сутки проходили в условиях реанимационного отделения, отмечено улучшение показателей портального кровотока по УЗДГ трансплантата до 25 см/сек.

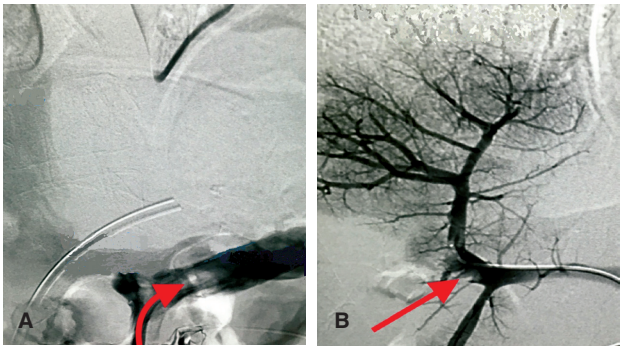

Рис. 1. Кавография пациента № 1. (A) Контрастирование селезеночной вены через спленоренальный шунт (красной стрелкой показано направление кровотока). (B) Портограмма, полученная через селезеночную вену (красной стрелкой указана воротная вена)

Fig. 1. Cavography of patient 1. (A) Contrast enhancement of the splenic vein through a splenorenal shunt (the red arrow indicates blood flow direction). (B) Portogram obtained through the splenic vein (red arrow indicates the portal vein)

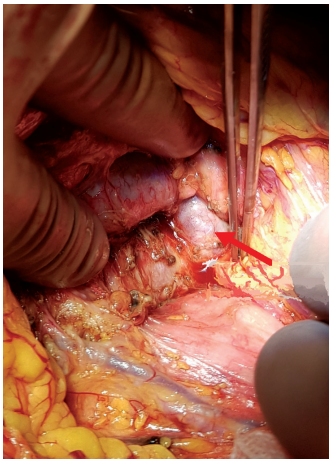

Рис. 2. Выделение спленоренального шунта (спленоренальный шунт указан красной стрелкой)

Fig. 2. Isolation of the splenorenal shunt (the red arrow indicates the splenorenal shunt)

На 2-е сутки после повторной релапаротомии в связи с клиническими проявлениями внутрибрюшного кровотечения пациент был экстренно взят в операционную. Выполнена остановка внутрибрюшного кровотечения из области хвоста поджелудочной железы. В тяжелом состоянии, обусловленном большой кровопотерей, пациент был переведен в отделение реанимации.

Далее произошел рецидив внутрибрюшного кровотечения. В связи с интраоперационно развившейся картиной геморрагического шока выполнена остановка кровотечения тампонадой области хвоста поджелудочной железы.

После стабилизации состояния и купирования клиники шока пациент взят в операционную, где выполнено прошивание культи селезеночной вены и формирование бурсооментостомии. УЗДГ после последней операции выявило удовлетворительный кровоток по воротной вене.

По данным КТ головы зарегистрирована картина ишемического повреждения головного мозга.

После проведенных операций удалось добиться адекватного кровотока по воротной вене и удовлетворительной функции трансплантата. Тем не менее, на фоне перенесенных эпизодов кровотечений у пациента развилось необратимое ишемическое повреждение головного мозга. В результате наступила смерть пациента.

Клиническое наблюдение № 2

Пациент К, 46 лет, поступил в Свердловскую областную клиническую больницу № 1 для проведения трансплантации печени по поводу цирроза в исходе хронического вирусного гепатита B+D, класс C по Чайлду–Пью, MELD 16, синдрома портальной гипертензии, резистентного асцита, варикозного расширения вен пищевода I ст., гиперспленизма, энцефалопатии II степени.

22.08.2019 года была выполнена операция – ортотопическая трансплантация печени (ОТП) от трупного донора по методике Starzl без использования вено-венозного обходного шунтирования. Интраоперационно были выявлены крупные венозные коллатерали в малом сальнике и в воротах селезенки. По верхнему краю поджелудочной железы определялся крупный венозный шунт диаметром 2 см.

На 1-е сутки после операции отмечался выраженный цитолиз: АСТ – 6576 Ед/л, АЛТ – 2495 Ед/л. По данным УЗДГ печени – неокклюзивный тромбоз воротной вены. Скорость кровотока по воротной вене составляла 12 см/сек.

На 2-е сутки отмечалось прогрессирование цитолиза гепатоцитов, АСТ – 8204 Ед/л, АЛТ – 2841 Ед/л. По данным КТ брюшной полости подтвержден тромбоз воротной вены. Выполнена релапаротомия, тромбэктомия из воротной вены.

После операции отмечалась незначительная положительная динамика в виде регресса цитолиза. Между тем, УЗДГ печени вновь указывало на признаки тромбоза воротной вены.

На 4-е сутки после трансплантации выполнена повторная КТ брюшной полости, на основании которой был диагностирован тромбоз воротной вены и ее правой долевой ветви, а также выявлен крупный спленоренальный шунт (рис. 3).

В результате проведенных лечебных мероприятий состояние больного было стабилизировано. Синдром цитолиза гепатоцитов значительно регрессировал до АСТ – 458 Ед/л, АЛТ – 574 Ед/л.

На 14-е сутки после ОТП возникло ухудшение состояния, проявившееся в прогрессирующей печеночной энцефалопатии. Несмотря на проводимую терапию, состояние пациента резко ухудша-

лось. По данным лабораторных показателей АСТ – 1424 Ед/л, АЛТ – 1709 Ед/л.

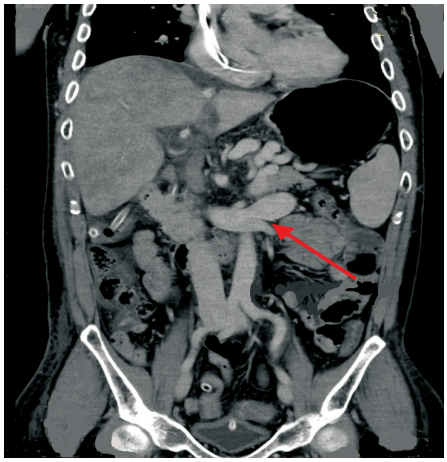

Рис. 3. Компьютерно-томографическая ангиография на 4-е сутки после ортотопической трансплантации печени у пациента № 2 (красной стрелкой указан спленоренальный шунт)

Fig. 3. The computed tomography image of patient No. 2 on day 4 after surgery (the red arrow indicates the splenorenal shunt)

На 19-е сутки после ОТП в результате прогрессирующей полиорганной недостаточности, возникшей на фоне острого ишемического гепатита печеночного трансплантата и окклюзивного тромбоза воротной вены, наступила смерть пациента.

Таким образом, не устраненный крупный спленоренальный шунт стал причиной развития СОВВ с последующим развитием тромбоза воротной вены с исходом в некроз паренхимы трансплантата.

Клиническое наблюдение № 3

Пациент К, 44 года, поступил в Свердловскую областную клиническую больницу № 1 для проведения трансплантации печени по поводу цирроза печени смешанной этиологии (HCV+ стеатогепатит), класс С по Чайлду–Пью, MELD 15, синдрома портальной гипертензии, варикозного расширения вен пищевода I ст., асцита, спленомегалии, гиперспленизма. По данным предоперационной КТ брюшной полости выявлен крупный спленоренальный шунт до 16 мм в диаметре и портокавальный шунт в левой подвздошной ямке (рис. 4).

12.10.2019 года выполнена ОТП по методике Starzl.

В ходе операции дренировано 3 литра асцита, выявлена значительно увеличенная в размере селезенка, воротная вена диаметром 14 мм.

Кроме этого, у нижнего полюса селезенки в левой подвздошной ямке обнаружен портокавальный шунт до 12 мм в диаметре, имеющий извитой ход (рис. 5).

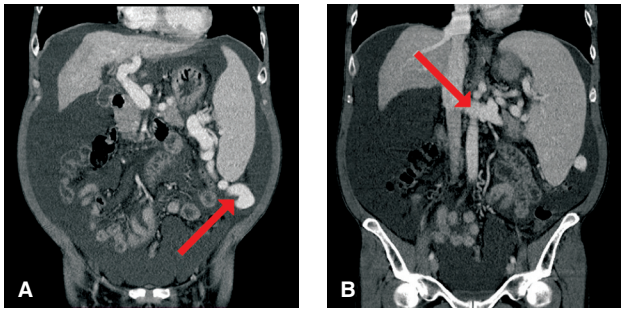

Рис. 4. Компьютерно-томографическая ангиография до ортотопической трансплантации печени пациента № 3. (A) Красной стрелкой указан портокавальный шунт в левой подвздошной ямке. (B) Красной стрелкой указан спленоренальный шунт

Fig. 4. Preoperative computed tomography of patient No. 3. (A) The arrow indicates the portocaval shunt in the left iliac fossa. (B) The arrow indicates the splenorenal shunt

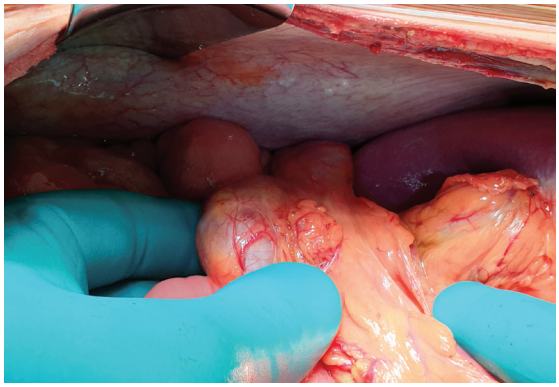

Рис. 5. Портокавальный шунт в левой подвздошной ямке

Fig. 5. The portocaval shunt in the left iliac fossa, intraoperative image

С учетом данных предоперационного КТ было принято решение о необходимости лигирования спленоренального шунта.

Шунт выделен на 3 см латеральнее места впадения левой почечной вены, взят на турникет (рис. 6).

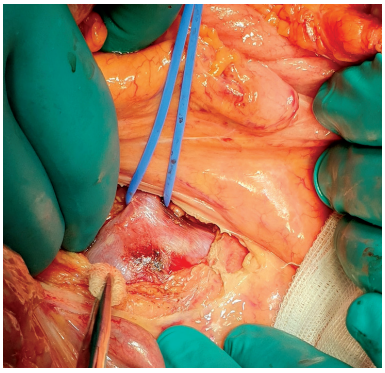

Рис. 6. Интраоперационная картина выделенного спленоренального шунта

Fig. 6. The splenorenal shunt taken on the tourniquet, intraoperatively

Снят зажим с воротной вены без пережатия спленоренального шунта – кровоток ослаблен. Наложен сосудистый зажим на спленоренальный шунт, в результате чего кровоток значительно усилился.

Спленоренальный шунт дважды лигирован (рис. 7А) и прошит нитью Пролен 3.0.

Дополнительно для оценки гемодинамической значимости шунта в правой подвздошной области катетеризирована желудочно-сальниковая вена по Сельдигеру, установлен катетер 7 Fr (рис. 7В).

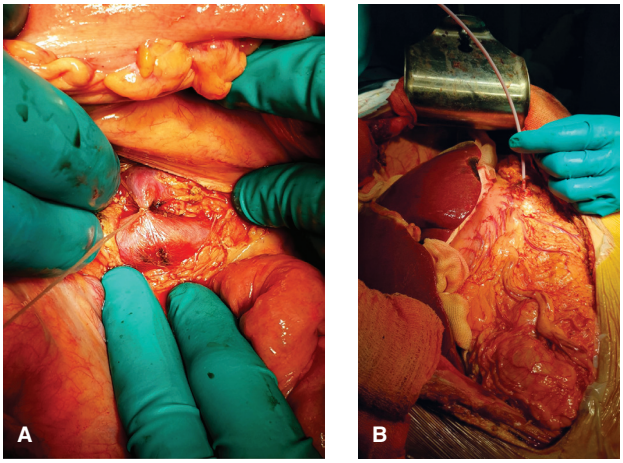

Рис. 7. Разобщение спленоренального шунта с последующим измерением портального давления. (А) Перевязка спленоренального шунта. (В) Катетеризация желудочно-сальниковой вены

Fig. 7. Disconnection of the splenorenal shunt followed by the portal pressure measurement. (A) Ligation of the splenorenal shunt. (B) Catheterization of the gastroepiploic vein

Зарегистрировано давление в воротной вене 27 мм рт.ст. Принято решение об отсутствии необходимости лигирования портокавального шунта в левой подвздошной области.

На 1-е сутки после операции наблюдался максимальный подъем ферментов печени АСТ – 4386 Ед/л; АЛТ – 419 Ед/л. Далее отмечалось значительное снижение цитолиза. Через 2 недели от момента операции АСТ – 30 Ед/л; АЛТ – 85 Ед/л. Показатели кровотоков трансплантата на первые сутки после операции в пределах допустимых значений: RI – 0,72; скорость кровотока по воротной вене – 50 см/сек. Далее признаков нарушений афферентного кровотока печени по данным УЗДГ выявлено не было. Послеоперационный период протекал без особенностей. На 25-е сутки пациент выписан из стационара.

Клиническое наблюдение № 4

Пациентка В, 48 лет поступила в Свердловскую областную клиническую больницу № 1 для проведения трансплантации печени по поводу цирроза печени в исходе первичного склерозирующего холангита, класс В по Чайлду–Пью, MELD 5, синдрома портальной гипертензии, варикозного расширения вен пищевода II ст., осложненного эпизодом кровотечения спленомегалии, печеночной энцефалопатии, асцита. До операции выполнялось лигирование вен пищевода.

По данным предоперационной КТ брюшной полости выявлены КТ-признаки гипоплазии воротной вены (рис. 8А), а также увеличенная в размере до 13 мм в диаметре нижняя брыжеечная вена (НБВ), впадающая в левые подвздошные сосуды (рис. 8В).

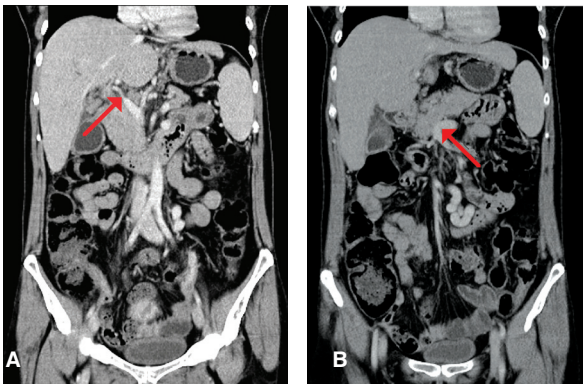

Рис. 8. Компьютерно-томографическая ангиография до ортотопической трансплантации печени пациента № 4. (А) Красной стрелкой указан участок стеноза воротной вены. (В) Красной стрелкой указано место впадения нижней брыжеечной вены в верхнюю брыжеечную вену

Fig. 8. Preoperative computed tomography of patient No. 4. (A) The arrow indicates the portal vein. (B) The arrow indicates the confluence of the inferior mesenteric vein with the superior mesenteric vein

29.11.2019 года выполнена ОТП по методике Starzl.

В ходе проведения операции было дренировано 500 мл асцита, регистрирована умеренно увеличенная селезенка, а также признаки сужения воротной вены, диаметр которой составлял 7 мм (рис. 9).

После гепатэктомии для проведения субъективной оценки портального кровотока с воротной вены был снят зажим. Кровоток снижен.

Кровоток снижен. С целью объективизации оценки портального кровотока в ее ствол установлен катетер для прямого инвазивного измерения давления (рис. 10А). Давление в воротной вене составило 10 мм рт.ст. На основании полученных КТ-данных о наличии портокавального шунта и показателей интраоперационной портометрии принято решение о необходимости лигирования НБВ.

Под нижним краем поджелудочной железы выделена (рис. 10В) и пережата увеличенная НБВ. Давление в воротной вене при пережатой НБВ составило 20 мм рт.ст. Повторно снят зажим с воротной вены, кровоток усилен. На следующем этапе была выполнена перевязка и пересечение НБВ.

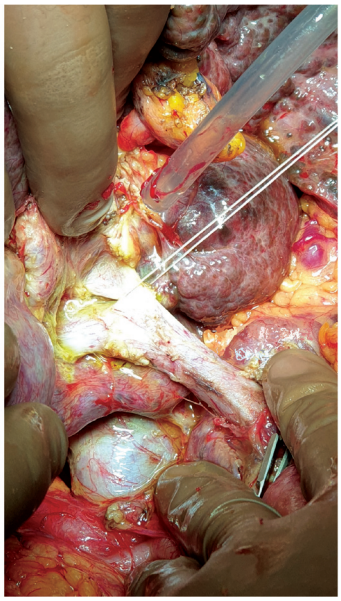

Рис. 9. Интраоперационная картина – воротная вена не расширена, диаметр до 7 мм

Fig. 9. Intraoperative image: portal vein is not dilated, up to 7 mm in diameter

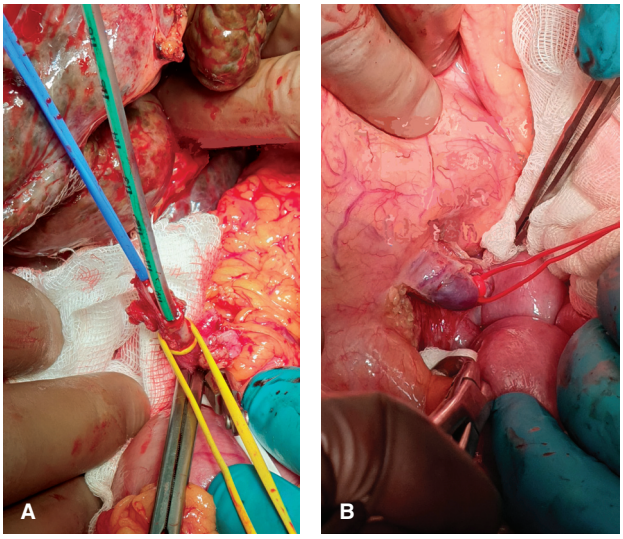

Рис. 10. Этапы хирургической коррекции синдрома обкрадывания воротной вены пациента № 4. (A) Измерение инвазивного давления через основной ствол воротной вены. (B) На турникет взята нижняя брыжеечная вена под нижним краем поджелудочной железы

Fig. 10. Stages of the surgical correction of the portal vein steal syndrome in patient No. 4. (A) The catheter was placed in the lumen of the portal vein to measure invasive pressure. (B) The inferior mesenteric vein under the inferior rim of the pancreas was taken on a tourniquet

В остальном операция проходила без особенностей. Отмечено немедленное поступление желчи из холедоха после реперфузии. Сформирован гепатикоеюноанастомоз на выключенной по Ру петле тонкой кишки. Ранний послеоперационный период протекал без особенностей.

В 1-е сутки после операции уровень АСТ – 688 Ед/л, АЛТ – 621 Ед/л. Скорость портального кровотока составляла 30 см/сек. На 7-е сутки после операции АСТ – 47 Ед/л, АЛТ – 241 Ед/л, при скорости портального кровотока 43 см/сек.

Показатели афферентного кровотока по печеночной артерии и воротной вене с 1-х суток удовлетворительные. Скорость кровотока по воротной вене на 1-е сутки составляла 30 см/сек, на 7-е сутки – 43 см/сек.

Скорость кровотока по печеночной артерии на первые сутки составляла 50 см/сек, на 7-е сутки – 50 см/сек, резистивный индекс 0,77 и 0,61 соответственно.

На 16-е сутки после операции пациентка выписана из стационара с удовлетворительной функцией трансплантата.

Клиническое наблюдение № 5

Пациент Т, 38 лет, поступил в Свердловскую областную клиническую больницу № 1 для проведения трансплантации печени по поводу цирроза печени вирусного генеза HCV, класса С по Чайлду–Пью, MELD 22, синдрома портальной гипертензии, асцита, варикозного расширения вен пищевода II стадии, спленомегалии, гиперспленизма, печеночной энцефалопатии.

По данным КТ брюшной полости до операции выявлены крупные ПКШ диаметром от 15 до 20 мм между брыжеечными венами и подвздошными и прямокишечными венами со стороны системы НПВ.

27.01.2020 г. выполнена ОТП по классической методике (Starzl).

Интраперационно дренировано 3 л асцита. Диаметр воротной вены составлял 10 мм. С учетом наличия КТ-данных о крупных ПКШ было принято решение о их выделении и перевязке независимо от показателей инвазивного давления в системе воротной вены. После рассечения брыжейки тонкой кишки выделен и лигирован крупный ПКШ диаметром более 20 мм (рис. 11А, В).

После лигирования портокавального шунта выполнено измерение давления в воротной вене путем катетеризации основного ствола. Давление составило 20–21 мм рт.ст., что расценено как удовлетворительный показатель.

Первые трое суток в реанимации проходили без особенностей. На 3-и сутки АСТ – 96 Ед/л, АЛТ – 167 Ед/л. Отмечалась удовлетворительная синтетическая функция печени. По данным УЗДГ трансплантата кровоток в воротной вене 38 см/сек на 1-е сутки и 60 см/сек на 3-и сутки; кровоток по печеночной артерии удовлетворительный. Между тем, на 4-е сутки после ОТП стала отмечаться нарастающая печеночная энцефалопатия. Выполнена КТ брюшной полости с контрастированием, где выявлен

пристеночный протяженный тромб верхней брыжеечной вены, а также крупный шунт между НБВ и НПВ.

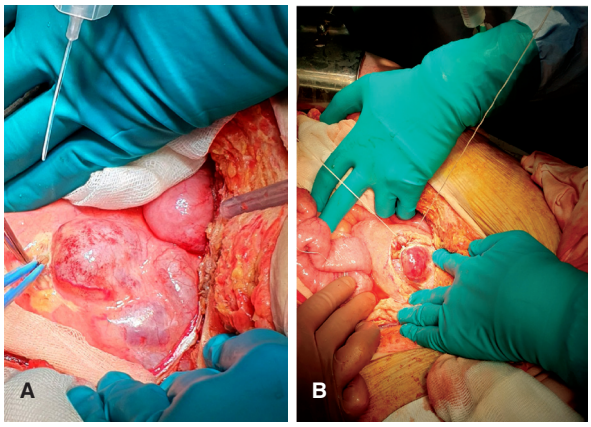

Рис. 11. Этапы хирургической коррекции синдрома обкрадывания воротной вены пациента № 5. (A) В брыжейке тонкой кишки выделен крупный портокавальный шунт. (B) Портокавальный шунт лигирован

Fig. 11. Stages of surgical correction of the portal vein steal syndrome in patient No. 5. (A) The large portocaval shunt is exposed in the mesentery of the small intestine. (B) The portocaval shunt is ligated

В условиях ангиографического отделения в экстренном порядке была выполнена кавография. Подтверждено наличие патологического шунта НБВ, который впадает в НПВ ниже места впадения правой почечной вены (рис. 12A). В целях предотвращения тромбоэмболии легочной артерии ниже устьев почечных вен в НПВ установлен съемный кавафильр ALN (рис. 12B). Портокавальный шунт эмболизирован микроспиралями: две спирали Cosmos Complex 20 мм/65 см и две спирали Interloc 22 мм/60 см. При контрольной кавографии кровоток по ПКШ прекращен (рис. 12C).

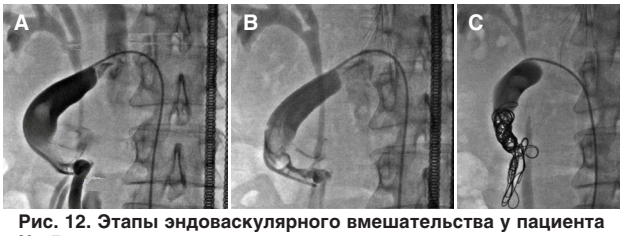

Рис. 12. Этапы эндоваскулярного вмешательства у пациента № 5. (A) При кавографии выявлен портокавальный шунт. (B) Перед эмболизацией в нижнюю полую вену установлен кава-фильтр. (C) Эмболизация портокавального шунта микроспиралями

Fig. 12. Stages of endovascular intervention in patient No. 5. (A) Cavography examination revealed the presence of a portocaval shunt. (B) Before embolization, the cava filter was placed into the inferior vena cava. (C) Embolization of the portocaval graft with microcoils

Скорость кровотока по воротной вене 68 см/сек на 1-е сутки после эмболизации шунта, тромбоза воротной вены не отмечалось. Кавафильтр удален на 10-е сутки после ангиографической операции.

Через один месяц после ОТП у пациента развился эпизод острого клеточного отторжения, которое было купировано пульс-терапией глюкокортикостероидами. В дальнейшем отмечена удовлетворительная функция трансплантата.

Обсуждение

Анализ литературы и собственный клинический опыт демонстрируют актуальность проблемы синдрома обкрадывания воротной вены после трансплантации печени.

В первых двух клинических наблюдениях показано необратимое развитие тромбоза воротной вены при наличии функционирующего спленоренального шунта. К сожалению, нами не было уделено должное внимание предоперационной КТ-картине, по результатам которой возможно было изменить интраоперационную тактику.

В 3-м случае нам удалось избежать развития СОВВ благодаря предоперационному планированию с учетом КТ-картины, а также благодаря применению интраоперационного измерения давления в воротной вене, что позволило оценить гемодинамическую значимость ПКШ.

Согласно данным литературы, спленоренальный шунт (рис. 13) встречается чаще других ПКШ при циррозе печени. У пациентов, находящихся в листе ожидания, частота встречаемости этого шунта варьирует от 20 до 30% [23].

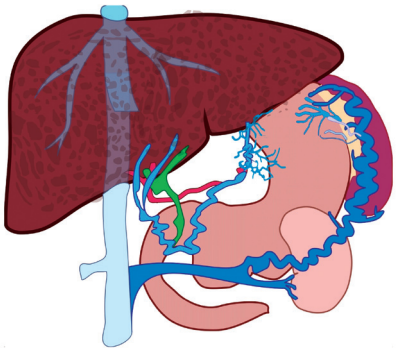

Рис. 13. Схематическое изображение спленоренального шунта

Fig. 13. A schematic illustration of a splenorenal shunt

С целью разобщения системы воротной вены и НПВ при функционирующем спленоренальном шунте применяются различные хирургические

приемы, такие как прямая перевязка спленоренального шунта, лигирование левой почечной вены (ЛВП).

H. Kim et al. считают метод прямой перевязки спленоренального шунта эффективным и относительно безопасным методом хирургической коррекции СОВВ. При этом основным недостатком данного метода является риск повреждения паренхимы поджелудочной железы с последующим риском развития аррозивного кровотечения [24], что и стало фатальным осложнением в клиническом наблюдении № 1.

Наиболее часто используемой операцией для разобщения патологического сброса портального кровотока в систему НПВ является лигирование ЛПВ. Первое упоминание о проведении лигирования ЛПВ датируется 2000 годом в исследовании F. Castilo-Suescun et al. [25].

Технически выполняется маневр Кохера, при котором двенадцатиперстная кишка и головка поджелудочной железы отводятся влево для визуализации места впадения ЛПВ в НПВ. До пересечения ЛПВ на нее накладывается сосудистый зажим и подтверждается усиление портального кровотока. Ряд авторов отмечают, что после проведения данной процедуры достоверно наблюдается улучшение показателей портального кровотока [26].

Логичным является предположение о возможном развитии почечной патологии после лигирования ЛПВ. Более 1 года наблюдая пациентов, которым было проведено лигирование ЛПВ, R.N. Samson et al. выявили, что из 36 пациентов только у 2 было отмечено повышение креатинина и снижение скорости клубочковой фильтрации [27].

Большой практический интерес представляют данные, полученные в результате проведения наиболее крупной серии лигирования левой почечной вены в центре Асан, Южная Корея. Специалистами центра было проведено 44 таких операции в ходе родственных трансплантаций печени. Средний диаметр спленоренального шунта был 1,73 см, портальный поток до перевязки ЛПВ составлял 10,2 см/сек, а после лигирования вены – 53,4 см/сек. Средний уровень креатинина через 3 месяца после операции составлял 133 мкмоль/л. В 4 случаях пациентам потребовалось проведение процедур послеоперационного гемодиализа. Впоследствии функция почек восстановилась. У всех 4 пациентов была зарегистрирована предсуществующая ренальная патология [28].

На основании вышеуказанных данных можно сделать вывод, что перевязка ЛПВ эффективна для восстановления портального кровотока, имеет меньше рисков повреждения поджелудочной железы в сравнении с прямой перевязкой спленоренального шунта. Кроме этого, является относительно безопасной в отношении развития ренальных осложнений. Наиболее предпочтительна перевязка ЛПВ в непосредственной близости к НПВ.

Необходимо отметить, что лигирование ЛПВ имеет свои ограничения. К таковым относятся некорригируемый тромбоз воротной вены и ее гемодинамически значимый стеноз. В случае, когда имеется возможность технической коррекции тромбоза воротной вены, важно сочетать тромбэктомию с перевязкой ЛПВ [29].

Таким образом, в решении вопроса о проведении оперативного вмешательства в спленоренальном регионе (лигирование ЛПВ или перевязка спленоренального шунта) определяющее значение имеет состояние воспринимающего русла, то есть воротной вены. При имеющемся тромбозе или стенозе важную роль играет коррекция путем тромбэктомии или стентирования воротной вены, которые могут быть проведены как вовремя, так и после устранения СОВВ.

Кроме проведения открытых оперативных вмешательств для блокирования ЛПВ на сегодняшний день применяются эндоваскулярные методы.

С целью лечения печеночной энцефалопатии группой японских авторов K. Matake et al. для облитерации спленоренального шунта применялся транспеченочный доступ с использованием double-ballon техники [30].

Группой американских авторов использовалась чрескожная трансфеморальная эмболизация спленоренального шунта [31].

В клинических наблюдениях № 4 и 5 мы встретились с проблемой значительно увеличенной в размере НБВ, которая имела сообщение с системой НПВ через подвздошные сосуды. В сравнении со спленоренальным шунтом портокавальные коллатерали, образованные верхней и НБВ, встречаются значительно реже [18].

B. Kim et al. представили случай, когда аномальное расширение НБВ привело к обкрадыванию воротной вены. В данном случае с успехом использовалась эмболизация НБВ спиралями с липиодолом через транспеченочный доступ [32].

Опыт хирургического лечения СОВВ при увеличенной НБВ показал, что прямая перевязка

является эффективным способом лечения. При наличии дополнительных ПКШ целесообразно применение рентгенэндоваскулярных методик с целью их эмболизации.

Потребность в хирургической коррекции патологически расширенной левой желудочной вены после трансплантации печени отмечается значительно реже. Несмотря на это, A. Gupta et al. опубликовали 3 случая СОВВ венечной веной желудка после трансплантации полноразмерного печеночного трансплантата. Основным методом определения скомпрометированного портального кровотока после реперфузии была флоуметрия. При этом авторы отмечают, что любое снижение портального кровотока ниже 1000 мл/мин должно приводить к активному выявлению портокавальных шунтов.

Именно рутинное интраоперационное использование флоуметрии позволило авторам выявить гемодинамически значимое расширение левой желудочной вены и своевременно разобщить патологический сброс крови. Однако в одном случае ввиду удовлетворительного кровотока по воротной вене после реперфузии, который составлял 1360 мл/мин, крупный варикс венечной вены не был разобщен. В послеоперационном периоде пациентка перенесла несколько эпизодов острого клеточного отторжения и ранний рецидив вирусного гепатита С (HCV). Спустя 11 месяцев после операции были отмечены синдромы холестаза и цитолиза с подтверждением по данным КТ и УЗДГ о наличии гемодинамически значимого варикса венечной вены. Таким образом, по мнению авторов полной облитерации варикса венечной вены не произошло по причине повышения сосудистой интрапаренхиматозной резистентности, возникшей из-за эпизодов острого клеточного отторжения и рецидива HCV [33].

Заключение

Проведенный анализ литературы и накопленный собственный опыт показывают, что диагностика синдрома обкрадывания воротной вены является сложной процедурой, которая требует тщательного исследования клинико-инструментальных показателей на до-, интра- и послеоперационном этапах. В отсутствии общепринятых алгоритмов и руководств по ведению пациентов с синдромом обкрадывания воротной вены после трансплантации печени необходимы дальнейшие исследования, направленные на детальное изучение патогенеза данного состояния, его диагностику и выбор оптимальной хирургической тактики.

Выводы

1. На основе ретроспективного анализа клинических наблюдений нами сделан вывод, что для диагностики синдрома обкрадывания воротной вены после трансплантации печени важно принимать во внимание данные предоперационной КТ-ангиографии, интраоперационные показатели давления в системе воротной вены, а также скоростные характеристики воротной вены по данным ультразвуковой доплерографии.

2. Неустраненные гемодинамически значимые портокавальные шунты могут стать причиной развития синдрома обкрадывания воротной вены с последующим развитием ее тромбоза.

3. При выполнении своевременной хирургической коррекции синдрома обкрадывания воротной вены ранний послеоперационный период протекает без особенностей.

Список литературы/References

1. Colle I, Geerts AM, Van Steenkiste C, Van Vlierberghe H. Hemodynamic changes in splanchnic blood vessels in portal hypertension. *Anat Rec (Hoboken)*. 2008;291(6):699–713. PMID: 18484617 https://doi.org/10.1002/ar.20667

2. Iwakiri Y, Groszmann RJ. The hyperdynamic circulation of chronic liver diseases: from the patient to the molecule. *Hepatology*. 2006;43(2 Suppl1):S121–131. PMID: 16447289 https://doi.org/10.1002/hep.20993

3. Bolognesi M, Sacerdoti D, Bombonato G, Merkel C, Sartori G, Merenda R, et al. Change in portal flow after liver transplantation: effect on hepatic arterial resistance indices and role of spleen size. *Hepatology*. 2002;35(3):601–608. PMID: 11870373 https://doi.org/10.1053/jhep.2002.31352

4. Henderson JM, Gilmore GT, Mackay GJ, Galloway JR, Dodson TF, Kutner MH, et al. Hemodynamics during liver transplantation: the interactions between cardiac output and portal venous and hepatic arterial flows. *Hepatology*. 1992;16(3):715–718. PMID: 1505914 https://doi.org/10.1002/hep.1840160316

5. Paulsen AW, Klintmalm GB. Direct measurement of hepatic blood flow in native and transplanted organs, with accompanying systemic hemodynamics. *Hepatology*. 1992;16(1):100–111. PMID: 1618464 https://doi.org/10.1002/hep.1840160118

6. Doi R, Inoue K, Kogire M, Sumi S, Takaori K, Suzuki T, et al. Simultaneous measurement of hepatic arterial and portal venous flows by transit time ultrasonic volume flowmetry. *Surg Gynecol Obstet*. 1988;167(1):65–69. PMID: 2968000

7. Braun MM, Bar-Nathan N, Shaharabani E, Aizner S, Tur-Kaspa R, Belenky A, et al. Postshunt hepatic encephalopathy in liver transplant recipients. *Transplantation*. 2009;87(5):734–739. PMID: 19295319 https://doi.org/10.1097/TP.0b013e318196340d

8. De Carlis L, Del Favero E, Rondinara G, Belli LS, Sansalone CV, Zani B, et al. The role of spontaneous portosystemic shunts in the course of orthotopic liver transplantation. *Transpl Int*. 1992;5(1):9–14. PMID: 1580990 https://doi.org/10.1007/BF00337182

9. Duffy JP, Hong JC, Farmer DG, Ghobrial RM, Yersiz H, Hiatt JR, et al. Vascular complications of orthotopic liver transplantation: experience in more than 4,200 patients. *J Am Coll Surg*. 2009;208(5):896–903. PMID: 19476857 https://doi.org/10.1016/j.jamcollsurg.2008.12.032

10. Sadamori H, Yagi T, Matsukawa H, Matsuda H, Shinoura S, Umeda Y, et al. The outcome of living donor liver transplantation with prior spontaneous large portosystemic shunts. *Transpl Int*. 2008;21(2):156–162. PMID: 18005086 https://doi.org/10.1111/j.1432-2277.2007.00593.x

11. Ploeg RJ, D'Alessandro AM, Stegall MD, Wojtowycz M, Sproat IA, Knechtle SJ, et al. Effect of surgical and spontaneous portasystemic shunts on liver transplantation. *Transplant Proc*. 1993;25(2):1946–1948. PMID: 8470237

12. Sekido H, Matsuo K, Takeda K. Severe fatty change of the graft liver caused by a portosystemic shunt of mesenteric varices. *Transpl Int*. 2002;15(5):259–262. PMID: 12012048 https://doi: 10.1007/s00147-002-0409-x

13. Tallón Aguilar L, Jiménez Riera G, Suárez Artacho G, Marín Gómez LM, Serrano Díaz-Canedo J, Gómez Bravo MA. Posttransplantation portal thrombosis secondary to splenorenal shunt persistence. *Transplant Proc*. 2010;42(8):3169–3170. PMID: 20970639 https://doi.org/10.1016/j.transproceed.2010.05.075

14. Blei AT, Cordoba J. Hepatic Encephalopathy. *Am J Gastroenterol*. 2001;96(7):1968–1976. PMID: 11467622 https://doi.org/10.1111/j.1572-0241.2001.03964.x

15. Riggio O, Efrati C, Catalano C, Pediconi F, Mecarelli O, Accornero N, et al. High prevalence of spontaneous portal-systemic shunts in persistent hepatic encephalopathy: a case-control study. *Hepatology*. 2005;42(5):1158–1165. PMID: 16250033 https://doi.org/10.1002/hep.20905

16. Tarantino G, Citro V, Esposito P, Giaquinto S, de Leone A, Milan G, et al. Blood ammonia levels in liver cirrhosis: a clue for the presence of portosystemic collateral veins. *BMC gastroenterology*. 2009;9:21. PMID: 19292923 https://doi.org/10.1186/1471-230X-9-21

17. Aucejo FN, Hashimoto K, Quintini C. Triple-phase computed tomography and intraoperative flow measurements improve the management of portosystemic shunts during liver transplantation. *Liver Transpl*. 2008;14(1):96–99. PMID: 18161777 https://doi.org/10.1002/lt.21377

18. Simón-Talero M, Roccarina D, Martínez J, Lampichler K, Baiges A, Low G, et al. Association between portosystemic shunts and increased complications and mortality in patients with cirrhosis. *Gastroenterology*. 2018;154(6):1694–1705. PMID: 29360462 https://doi.org/10.1053/j.gastro.2018.01.028

19. Moon DB, Lee SG, Ahn C, Hwang S, Kim KH, Ha TY, et al. Application of intraoperative cine-portogram to detect spontaneous portosystemic collaterals missed by intraoperative doppler exam in adult living donor liver transplantation. *Liver Transpl*. 2007;13(9):1279–1284. PMID: 17763379 https://doi.org/10.1002/lt.21252

20. Rasmussen A, Hjortrup A, Kirkegaard P. Intraoperative measurement of graft blood flow – a necessity in liver transplantation. *Transpl Int*. 1997;10(1):74–77. PMID: 9002157 https://doi.org/10.1007/BF02044347

21. Новрузбеков М.С., Олисов О.Д. Сосудистые осложнения после ортотопической трансплантации печени. *Трансплантология*. 2017;9(1):35–50. Novruzbekov MS, Olisov OD. Vascular complications after orthotopic liver transplantation. *Transplantologiya. The Russian Journal of Transplantation*. 2017;9(1):35–50. (In Russ.). https://doi.org/10.23873/2074-0506-2017-9-1-35-50

22. Lee M, Kim SK, Chung YE, Choi JY, Park MS, Lim JS, et al. Portal venous perfusion steal causing graft dysfunction after orthotopic liver transplantation: serial imaging findings in a successfully treated patient. *Ultrasonography*. 2016;35(1):78–82. PMID: 25827474 https://doi.org/10.14366/usg.15012

23. Awad N, Horrow MM, Parsikia A, Brady P, Zaki R, Fishman M, et al. Perioperative management of spontaneous splenorenal shunts in orthotopic liver transplant patients. *Exp Clin Transplant*. 2012;10(5):475–481. PMID: 22891944 https://doi.org/10.6002/ect.2011.0201

24. Kim H, Yoon KC, Lee K-W, Yi N-J, Lee HW, Choi YR, et al. Tips and pitfalls in direct ligation of large spontaneous splenorenal shunt during liver transplantation. *Liver Transpl*. 2017;23(7):899-906. PMID: 28481004 https://doi.org/10.1002/lt.24783

25. Castillo-Suescun F, Oniscu GC,

Hidalgo E. Hemodynamic consequences of spontaneous splenorenal shunts in deceased donor liver transplantation. *Liver Transpl*. 2011;17(8):891–895. PMID: 21425432 https://doi.org/10.1002/lt.22304

26. Slater RR, Jabbour N, Abbass AA, Patil V, Hundley J, Kazimi M, et al. Left renal vein ligation: a technique to mitigate low portal flow from splenic vein siphon during liver transplantation. *Am J Transplant*. 2011;11(8):1743–1747. PMID: 21668639 https://doi.org/10.1111/j.1600-6143.2011.03578.x

27. Samson RH, Lepore MR Jr, Showalter DP, Nair DG, Lanoue JB. Long-term safety of left renal vein division and ligation to expedite complex abdominal aortic surgery. *J Vasc Surg*. 2009;50(3):500–504. PMID: 19595540 https://doi.org/10.1016/j.jvs.2009.04.041

28. Lee SG, Moon DB, Ahn CS, Kim KH, Hwang S, Park KM, et al. Ligation of left renal vein for large spontaneous splenorenal shunt to prevent portal flow steal in adult living donor liver transplantation. *Transpl Int*. 2007;20(1):45–50. PMID: 17181652 https://doi.org/10.1111/j.1432-2277.2006.00392.x

29. Reddi MS, Rela M. Portosystemic collaterals in living donor liver transplantation: what is all the fuss about? *Liver Transpl*. 2017;23(4):537–544. PMID: 28073180 https://doi.org/10.1002/lt.24719

30. Matake K, Tajima T, Yoshimitsu K, Irie H, Aibe H, Nishie A, et al. Hepatic encephalopathy from dual splenorenal shunts treated with balloon-occluded retrograde transvenous obliteration by using a double-balloon technique. *J Vasc Interv Radiol*. 2007;18(11):1436–1440. PMID: 18003996 https://doi.org/10.1016/j.jvir.2007.07.024

31. Al hajjaj A, Bonatti H, Krishna M, Dickson R, McKinney JM, Nguyen J, et al. Percutaneous transfemoral embolization of a spontaneous splenorenal shunt presenting with ischemic graft dysfunction 18 months post-transplant. *Transpl Intl*. 2008;21(8):816-819. PMID: 18498312 https://doi.org/10.1111/j.1432-2277.2008.00691.x

32. Kim B, Kim KW, Song G-W, Lee S-G. Portal flow steal after liver transplantation. *Clin Mol Hepatol*. 2015;21(3):314-317. PMID: 26523275 https://doi.org/10.3350/cmh.2015.21.3.314

33. Gupta A, Klintmalm GB, Kim PT. Ligating coronary vein varices: An effective treatment of "coronary vein steal" to increase portal flow in liver transplantation. *Liver Transpl*. 2016;22(7):1037–1039. PMID: 27028766 https://doi.org/10.1002/lt.24448

Информация об авторах

Дмитрий Львович Цой	врач отделения абдоминальной онкологии и хирургии ГАУЗ СО «Свердловская областная клиническая больница № 1»; ассистент кафедры хирургии, колопроктологии и эндоскопии ФГБОУ ВО «Уральский государственный медицинский университет» МЗ РФ, tsoy.transpl@gmail.com 35% – разработка концепции научной статьи и ее дизайна, получение данных и их анализ, написание текста рукописи, обзор публикаций по теме статьи
Михаил Иосифович Прудков	проф., д-р мед. наук, научный руководитель хирургической клиники ГАУЗ СО «Свердловская областная клиническая больница № 1»; заведующий кафедрой хирургии, колопрокологии и эндоскопии ФГБОУ ВО «Уральский государственный медицинский университет» МЗ РФ, https://orcid.org/0000-0003-2512-2760 20% – разработка концепции научной статьи и ее дизайна, получение данных и их анализ, написание текста рукописи
Олег Григорьевич Орлов	канд. мед. наук, заведующий отделением абдоминальной онкологии и хирургии ГАУЗ СО «Свердловская областная клиническая больница № 1» 15% – разработка концепции научной статьи и ее дизайна, получение данных и их анализ
Елена Николаевна Бессонова	д-р мед. наук, заведующая отделением гастроэнтерологии ГАУЗ СО «Свердловская областная клиническая больница № 1»; доцент кафедры терапии факультета повышения квалификации и профессиональной переподготовки ФГБОУ ВО «Уральский государственный медицинский университет» МЗ РФ, https://orcid.org/0000-0002-4223-3473 10% – получение данных и их анализ
Илья Геннадьевич Лещенко	заведующий отделением органного донорства ГАУЗ СО «Свердловская областная клиническая больница № 1» 5% – получение данных для анализа
Лев Владимирович Кардопольцев	заведующий отделением рентгенохирургических методов диагностики и лечения ГАУЗ СО «Свердловская областная клиническая больница № 1» 5% – получение данных для анализа
Артем Никифорович Агеев	канд. мед. наук, врач отделения лучевой диагностики ГАУЗ СО «Свердловская областная клиническая больница № 1» 5% – получение данных для анализа
Святослав Игоревич Солодушкин	канд. физ.-мат. наук, доцент кафедры вычислительной математики и компьютерных наук ФГБОУ ВО «Уральский федеральный университет» 5% – получение данных для анализа

Information about the authors

Dmitriy L. Tsoy	Physician of the Department of Abdominal Oncology and Surgery, Sverdlovsk Regional Clinical Hospital No. 1; Medical Assistant at the Department of Surgery, Coloproctology and Endoscopy, Ural State Medical University, tsoy.transpl@gmail.com 35%, development of the concept of a scientific article and its design, obtaining data for analysis, analysis of the obtained data; writing the text of the manuscript; review of publications on the topic of the article
Mikhail I. Prudkov	Prof., Dr. Sci. (Med.), Science Director of the Surgical Clinic, Sverdlovsk Regional Clinical Hospital No. 1; Head of the Department of Surgery, Coloprocology, and Endoscopy, Ural State Medical University, https://orcid.org/0000-0003-2512-2760 20%, development of the concept of a scientific article and its design, obtaining data for analysis, analysis of the received data; writing the text of the manuscript
Oleg G. Orlov	Cand. Sci. (Med.), Head of the Department of Abdominal Oncology and Surgery, Sverdlovsk Regional Clinical Hospital No. 1 15%, development of the concept of a scientific article and its design, obtaining data for analysis, analysis of the obtained data
Elena N. Bessonova	Dr. Sci. (Med.), Head of the Gastroenterology Department, Sverdlovsk Regional Clinical Hospital No. 1; Associate Professor of the Internal Medicine Department, Faculty of the Advanced Training and Professional Retraining, Ural State Medical University, https://orcid.org/0000-0002-4223-3473 10%, obtaining data for analysis, analysis of the obtained data
Ilya G. Leshchenko	Head of the Organ Donation Department, Sverdlovsk Regional Clinical Hospital No. 1 5%, obtaining data for analysis
Lev V. Kardopoltsev	Head of the Department for X-ray Surgical Methods of Diagnosis and Treatment, Sverdlovsk Regional Clinical Hospital No. 1 5%, obtaining data for analysis
Artem N. Ageev	Cand. Sci. (Med.), Physician of the Diagnostic Radiology Department, Sverdlovsk Regional Clinical Hospital No. 1 5%, obtaining data for analysis
Svyatoslav I. Solodushkin	Cand. Sci. (Phys.-Math.), Associate Professor of the Computational Mathematics and Computer Science Department, Ural Federal University 5%, obtaining data for analysis

Статья поступила в редакцию 01.02.2022;
одобрена после рецензирования 03.03.2022;
принята к публикации 30.03.2022

The article was received on February 1, 2022;
approved after reviewing March 3, 2022;
accepted for publication March 30, 2022